

5-Fluorourasile Bağlı Akut Koroner Sendrom: Olgu Sunumu

Aysu Timuroğlu*, Adalet Özçiçek*, Fatih Özçiçek*, Zafer Küçüksoy**, Emin Murat Akbaş***, Levent Demirtaş*, Ufuk Kuyruklu Yıldız****, Kültigin Türkmen*****

*Erzincan Üniversitesi Tıp Fakültesi, İç Hastalıkları Anabilim Dalı, **Kardiyoloji Anabilim Dalı, ***İç Hastalıkları Anabilim Dalı, Endokrinoloji Bilim Dalı, ****Anesteziyoloji ve Reanimasyon Anabilim Dalı, *****İç Hastalıkları Anabilim Dalı, Nefroloji Bilim Dalı

ÖZ

5-fluorourasil; kolon, meme ve üst gastrointestinal sistem tümörlerinde sık kullanılan bir kemoterapötik ajan olup, anjina, miyokard infarktüsü, supraventriküler ve ventriküler aritmiler, akut pulmoner ödem, kardiyogenik şok, kardiyak arrest ve ani ölüm gibi ciddi, mortal seyredabilen yan etkileri vardır. Hem bolus hem de intravenöz infüzyon şeklinde verilebilir. Kardiyotoksikite fluorourasilin ender görülen yan etkilerindendir. İskemik kalp hastalığı olanlarda 5-fluorourasil tedavisi sırasında dikkatli kardiyak monitörizasyon gerekli olup biz burada 5-fluorourasilin intravenöz infüzyonuna bağlı gelişen bir akut koroner sendrom olgusuna yer verdik.

Anahtar kelimeler: 5-fluorourasil, kardiyotoksikite, akut koroner sendrom

ABSTRACT

5-Fluorouracil Induced Acute Coronary Syndrome: Case Report

5-Fluorouracil is a chemotherapeutic agent, frequently used in the treatment of colorectal, breast and upper gastrointestinal cancers that can cause angina, myocardial infarction, supraventricular and ventricular arrhythmias, acute pulmonary oedema, cardiogenic shock, cardiac arrest, and sudden death. The all side effects can be recorded in association with intravenous infusion or bolus administration of the drug. Cardiotoxicity is a rare side effect of 5-fluorouracil. Monitoring should be carefully done in all patients diagnosed with ischemic coronary artery disease. We mentioned about a case of acute coronary syndrome induced intravenous infusion of 5-fluorouracil.

Keywords: 5-fluorouracil, cardiotoxicity, acute coronary syndrome

GİRİŞ

5-Fluorourasil (5-FU), ileri evre kolon kanserinde hâlen en yaygın kullanılan antineoplastik ilaçtır. İlacın etkisini gösterebilmesi için nükleotide dönüşmesi gerekmektedir ⁽¹⁾. Kemoterapi ilaçları içinde antineoplastik grubundan bir ilaç olan 5-FU, 5-10 dk. ya da 20-60 dk.'lık intravenöz infüzyon olarak verilebileceği gibi, 1-4 gün ve daha uzun süren 22-24 saatlik devamlı infüzyonlar şeklinde de verilebilir. Kemik iliğinde baskılanma, bulantı-kusma, iştahsızlık, boğaz ağrısı, saç dökülmesi, ishal gibi sık görülen yan etkileri vardır. Yürüme bozukluğu, gözlerde iritasyon, konfüzyon, ciddi alerjik reaksiyonlar ise nadir görülen yan etkilerindendir. Yine ender görülen ancak mortal seyredabilen bir diğer yan etki ise kardiyak sorunlardır (akut koroner sendrom, kardiyomiyopati,

vazospastik angina, kalp yetmezliği, aritmiler ve ani kardiyak ölüm). Genellikle ilaç infüzyonunun kesilmesini takiben kardiyak yan etkilerde iyileşme izlenir ⁽²⁻⁴⁾. Bu makalemizde kolon adeno karsinom (adeno Ca) nedeniyle kliniğimizde takip ettiğimiz, 5-FU kullanımına bağlı gelişen bir akut koroner sendrom olgusundan söz edeceğiz.

OLGU SUNUMU

Altmış yaşında, bilinen tip 2 diyabetes mellitus ve koroner arter hastalığı olan erkek hastaya yaklaşık 8 yıl önce koroner arter baypas greft yapılmış ve sağ koroner artere stent yerleştirilmiş. Ocak 2012 tarihinde hastanemiz iç hastalıkları polikliniğine kilo kaybı ve halsizlik yakınması ile başvuran hastaya yapılan tetkikler sonucunda kolon adeno Ca ve karaciğer

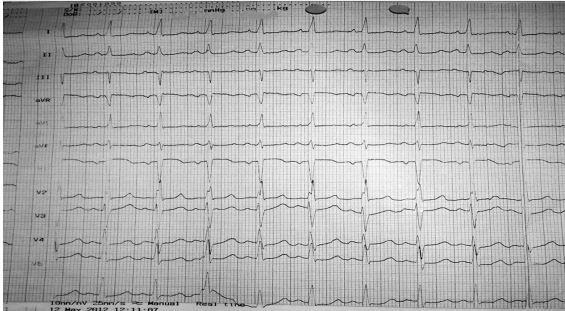
Alındığı Tarih: 02.08.2014

Kabul Tarihi: 23.12.2014

Yazışma adresi: Yrd. Doç. Dr. Aysu Timuroğlu, Mengücek Gazi Eğitim Araştırma Hastanesi İç Hastalıkları Anabilim Dalı, Erzincan

e-posta: aysuozbicer@hotmail.com

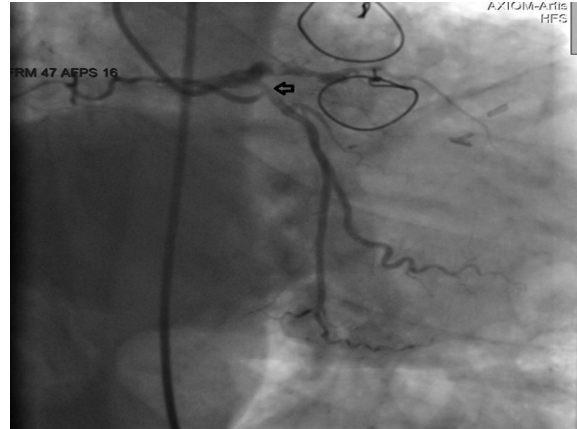
metastazı tanıları konuldu (TNM evre 4 kolon adeno Ca; T: Tümör N: Lenf nodu M: Metastaz). İnoperabl kabul edilen hastaya onkoloji uzmanı tarafından kemoterapi protokolü planlandı ve 5-FU, okzaliplatin ve kalsiyum folinat içeren kemoterapi rejimi başlandı (FOLFOX 6). Hastanın 2012 Mayıs ayındaki başvurusunda aktif yakınması yoktu. Üçüncü kür kemoterapisini almak için kliniğimize yatırılan hastanın yapılan fizik muayenesi, bakılan rutin kan sayımı, biyokimyasal tetkiklerinde, akciğer grafisi ve elektrokardiyografisinde patolojik özellik yoktu. Hastanın tedavisine başlanma kararı alındı. Hastaya kür protokolünde olduğu üzere okzaliplatin, kalsiyum folinat verildi. 5-FU 24 saatlik infüzyonuna başlandı. Ancak infüzyonun 16. saatinde hastanın epigastrik bölgesinde ağrısı oldu. Aynı zamanda atipik göğüs ağrısı da tarifleyen hastada huzursuzluk, terleme yakınması da eşzamanlı gelişti. Hastanın 5-FU infüzyonu kesildi. Elektrokardiyografisi (EKG) çekildi ve kardiyak biyomarkerlar gönderildi (kreatin kinaz [CK], kreatin kinaz izoenzim MB [CK-MB], kardiyak troponin I). Hastanın EKG'si normal sinüs ritminde, normal aks ve hız 96/dk. olarak tespit edildi. Herhangi bir derivasyonda yeni gelişen bir ST segmentinde yükselme ya da T negatifliği yoktu. Normal sınırlarda EKG olarak yorumlandı (Şekil 1).



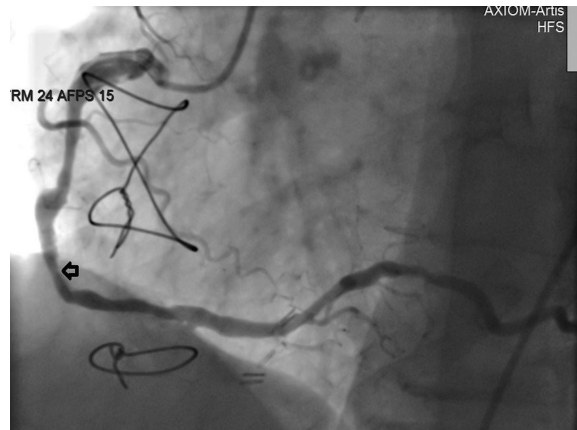
Şekil 1.

Bakılan CK, CK-MB, troponin I sonuçları da normal sınırlarda olarak tespit edildi (CK:24 U/L, CK-MB:12 U/L, troponin I:0,07 ng/mL). 5-FU'nun ender de olsa kardiyak yan etkisi olması ve hastanın atipik göğüs ağrısı ile birlikte terleme, huzursuzluğunun olması nedeniyle hastadan kardiyoloji konsültasyonu istendi. Yapılan ekokardiyografisinde sol ventrikül hipertrofisi, hafif mitral yetersizliği, anterior hipokinezi ve ejeksiyon fraksiyonu %55 olarak tespit edildi. Eski ekokardiyografi raporları ile karşılaştırıldığında hastada yeni gelişen bir segmenter duvar hareket bo-

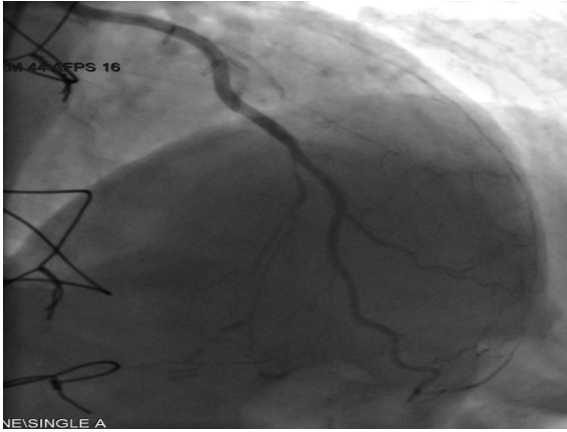
zukluğu ya da hipokinezi yoktu. Kardiyak patolojiyi ekarte edebilmek için hastaya 6 saatte bir enzim ve EKG takibi önerildi. 5-FU infüzyonunun kesilmesi-nin ardından hastanın göğüs ağrısı şikayetinde gerileme oldu ve seri çekilen elektrokardiyografilerinde değişiklik tespit edilmedi, ancak troponin I, CK ve CK-MB değerlerinde progresif olarak artış görüldü (troponin I: 8.54 ng/mL → 31.59 ng/mL, CK: 156 U/L → 238 U/L, CK-MB: 25 U/L → 30 U/L). Hastada 5-FU kullanımına sekonder ST segment elevasyonu olmayan miyokart enfarktüsü (Non STEMI) düşünüldü ve takip için koroner yoğun bakım ünitesine devredildi. Hastaya koroner angiografi yapıldı. Left internal mammarian arter (LİMA) - sol ön inen dal (LAD) greft damarı açık, sirkumfleks arterde (CX) %40, sağ koroner arterde (RCA) %60 lezyon tespit edildi. Hastanın sağ koroner arterdeki stenti açıldı. İnvaziv işlem gerektirecek boyutta bir koroner arter lezyonu tespit edilmedi (Şekil 2, 3, 4). Tedavi düzenlendi ve klinik düzelmesi de olan hasta taburcu edildi.



Şekil 2.



Şekil 3.



Şekil 4.

TARTIŞMA

Antimetabolit bir kemoterapi ilacı olan 5-FU, birçok çeşitli kanserin tedavisinde kullanılmaktadır. Genel olarak iyi tolere edilebilmesine rağmen, kardiyak iskemi, aritmi, vazospazm ve direk miyokart hasarı gibi potansiyel toksisitelere neden olabilir. Bu etkilerin tedavinin durdurulması ile sona erdiği düşünülmekte olup, henüz uzun dönem kardiyovasküler etkileri ile ilgili yeterli bilgi yoktur ⁽⁵⁾. 5-FU'ya bağlı kardiyak yan etki insidansının %1,2-18 oranında olduğu bilinmektedir, ancak hayatı tehdit edecek boyuttaki bir kardiyotoksosite ise oldukça ender olup <%1 olarak görülmektedir. Bu kadar geniş aralıkta bir insidansa sahip olmasının nedeni hem ilaç verilme sıklığına hem de ilaç dozuna bağlıdır. 5-FU tedavisi sırasında sıklıkla EKG değişiklikleri ile birlikte olan bir miyokardiyal iskemi görülmektedir. Deneyisel çalışmalarda direkt endotelden nitrik oksit salınımını etkileyerek koroner vazospazma yol açtığı ve endotelden bağımsız olarak protein kinaz C aracılığı ile vazokonstriksiyona yol açarak kardiyotoksik etkilerini gösterdiği anlaşılmıştır. Koroner arter hastalığının varlığı ise kardiyak yan etkilerde risk artışına neden olmaktadır ^(3,6). Bunların dışında direkt trombojenik etki ya da otoimmün bir hadise olduğunu iddia eden alternatif teoriler de vardır. Yine miyokarda direkt toksik etki ile diffüz miyokardit yaptığı da tanımlanmıştır. 5-FU dozuna bağlı kardiyotoksik yan etkilerin bolus infüzyonlara göre devamlı infüzyonlarda daha sık ortaya çıktığı görülmüştür. Kısa süreli bolus tedavileri sırasında kardiyak toksisite %1,6-3 olguda görülmekteyken uzun süreli rejimlerde ise bu oran %7,6-18 çıkmaktadır ^(3,5). Olgumuzda da hasta infüzyon tedavisi almaktayken hastada Non

STEMI gelişmiştir. 5-FU tedavisi sırasında kardiyotoksosite gelişme riski daha öncesinde kalp hastalığı ya da kalp yetmezliği öyküsü varlığı, bozulmuş böbrek klirensi, 5-FU tedavisine bağlı daha öncesinde semptom gelişmiş olması ve uzun süreli infüzyon rejimlerine bağlıdır ⁽³⁾. Olgumuzda da hastanın daha öncesinde Tip 2 DM tanısı olması ve koroner arter hastalığı, koroner arter baypas greft öyküsünün olması, yine uzun süreli infüzyon tedavisi alması ve hastanın 3. kür kemoterapisini alıyor olmasına bağlı kümülatif olarak toplam aldığı 5-FU tedavisine bağlı kardiyotoksosite riski artmıştır ve ilacın toksik etkisi ortaya çıkmıştır.

5-FU tedavisi alan bir hastada tedavi sırasında herhangi bir kardiyak komplikasyon ortaya çıkmışsa bu kişiye yine 5-FU tedavisinin verilmesinin potansiyel riskleri ile hastanın tümör tedavisinde ortaya çıkan etkinlik kesinlikle değerlendirilmeli, etkinlik-toksosite oranı karşılaştırılmalı ve buna göre karar verilmelidir. Genellikle tedavinin yine verilmesi önerilmemektedir ve belgelenmiş kardiyotoksosite varlığında yineleyen 5-FU tedavisi sonrası rekürrens oranı %82-100 gibi yüksek oranlara ulaşmaktadır ⁽³⁾. Akut kardiyotoksosite geliştiğinde derhal tedavi durdurulmalı ve başlangıç olarak kalsiyum kanal blokeri ya da nitratlar ile tedavi edilmelidir. Bazı çalışmalarda ise önleyici tedaviler önerilmektedir. Örneğin, 5-FU pro drug formu olan kapasitabin oral olarak verilebilir ve 5-FU tedavisine bağlı yan etkiler azaltılmış olur ⁽⁷⁾.

Sonuç olarak; 5-FU, gastrointestinal tümör tedavisinde önemli bir kemoterapötik ajan olup kardiyotoksosite açısından prediktör markerların tanımlanması önemlidir. Tedavi öncesi profilaktik olarak, vazospazmı engelleyecek ve kalp hızını istirahat hâlinde dk.'da 60 düzeyine düşürecek bir kalsiyum kanal blokeri ya da nitrat kullanımı belki de önerilebilecek tedavilerden olabilir ancak henüz etkinlikleri ile ilgili yeterli veri yoktur. Bu konu ile ilgili detaylı çalışmalara gereksinim vardır. Yine 5-FU tedavisi verilirken ciddi mortal seyredabilen kardiyak yan etkileri olması nedeniyle hastanın tedavi öncesi değerlendirilmesi ayrıntılı olarak yapılmalı, hastanın kardiyak performansı detaylı olarak incelenmeli ve infüzyon tedavisi esnasında yakın monitörizasyon yapılmalıdır.

KAYNAKLAR

1. Pinedo HM, Peters GF, Fluouracil: Biochemistry and pharmacology. *J Clin Oncol* 1988;6:1653-1664.
2. Stewart T, Pavlakakis N, Ward M, Cardiotoxicity with 5-fluorouracil and capecitabine: more than just vasospastic angina. *Intern Med J* 2010;40:303-307. <http://dx.doi.org/10.1111/j.1445-5994.2009.02144.x>
3. Sorrentino MF, Kim J, Foderaro AE, Truesdell AG, 5-fluorouracil induced cardiotoxicity: review of the literature. *Cardiol J* 2012;19:453-458. <http://dx.doi.org/10.5603/CJ.2012.0084>
4. Shoemaker LK, Arora U, Lima CM, 5-fluouracil induced-coronary vasospasm. *Cancer Control* 2004;11:1-7.
5. Fradley MG, Barrett CD, Clark JR, Francis SA. Ventricular fibrillation cardiac arrest due to 5-fluouracil cardiotoxicity. *Tex Heart Inst J* 2013;40:472-476.
6. Alter P, Herzum M, Soufi M, Schaefer JR, Maisch B, Cardiotoxicity of 5-fluouracil. *Cardiovasc Hematol Agents Med Chem* 2006;4:1-5. <http://dx.doi.org/10.2174/187152506775268785>
7. Cerny J, Hassan A, Smith C, Piperdi B, Coronary vasospasm with myocardial stunning in a patient with colon cancer receiving adjuvant chemotherapy with FOLFOX regimen. *Clin Colo Cancer* 2009;8:55-58. <http://dx.doi.org/10.3816/CCC.2009.n.009>