

ÖZGÜN ARAŞTIRMA / ORIGINAL RESEARCH

Spontan koroner arter diseksiyonları: Dört olgu ve literatürün gözden geçirilmesi

Spontaneous coronary artery dissections: Four cases and literature review

Necmettin Çolak, Yunus Nazlı, Fatih Alpay, Ömer Çakır

Fatih Üniversitesi, Tıp Fakültesi, Kalp ve Damar Cerrahisi AD, Ankara.

ÖZET

Spontan koroner arter diseksiyonu (SKAD), akut koroner sendromun nadir görülen bir sebebidir. SKAD'ları stabil angina pectoris, unstabil angina pectoris, akut miyokard infarktüsü, kardiyogenik şok ve ani kardiyak ölüme sebep olabilir. Ateroskleroz, peripartum periyod, arter duvarını etkileyen strüktürel ve inflamatuvar durumlar predispozan faktörlerdir. Teşhis genellikle koroner anjiyografi ile konur. Klinik prezentasyon aterosklerotik koroner arter hastalığı ile benzerdir. Koroner arter diseksiyonlu hastaların teşhis ve tedavisinin hızlı yapılması sağkalımı artırır. Tedavi seçenekleri medikal tedavi, perkütan koroner girişim ve cerrahi tedavidir. Tedavi seçimi hastanın kliniği, etkilenen koroner arter ve diseksiyon segmentinin uzunluğuna göre karar verilir. Biz SKAD'ı olan ve başarı ile tedavi edilen 4 olgumuzu literatür bilgileri eşliğinde sunduk.

Anahtar kelimeler: Spontan koroner arter diseksiyonu, akut koroner sendrom, koroner arter hastalığı, koroner arter bypass greft operasyonu

GİRİŞ

Spontan koroner arter diseksiyonları (SKAD) akut koroner sendrom ve ani kardiyak ölümlerle sonuçlanabilen nadir bir patolojidir^{1,2}. İlk defa Pretty³ tarafından 1931 yılında göğüs ağrısı olan 42 yaşındaki bir kadının otopsi bulgusu olarak tanımlanmasından bu yana pek çok vaka bildirilmiştir. Anjiyografik serilerde sıklığı %0.28-1.1 olarak bildirilmektedir. Vakaların çoğunluğuna postmortem tanı konulduğundan gerçek insidansın daha yüksek olduğu düşünülmektedir. Hastalık genellikle ateroskleroz risk faktörleri olmayan genç-orta yaşta ve peripartum dönemdeki kadınlarda görülmektedir^{1,2,3,4}.

Koroner arter diseksiyonları; spontan olarak veya koroner anjiyografi, koroner anjioplasti, kardiyak cerrahi prosedürler, künt göğüs travması sonucu olarak veya aort diseksiyonunun genişlemesi

ABSTRACT

Spontaneous coronary artery dissection(SCAD) is a very rare cause of acute coronary syndrome. SCAD can cause stable angina, unstable angina, acute myocardial infarction, cardiogenic shock and sudden cardiac death. Predisposing factors include atherosclerosis, the peripartum period, structural and inflammatory conditions affecting the arterial wall. The diagnosis is usually made by coronary angiography. The clinical presentation is similar to the atherosclerotic coronary artery disease. Prompt diagnosis and treatment of patients improves survival. Therapeutic options include medical therapy, percutaneous coronary intervention and surgery. The four cases were presented and discussed with review of the pertinent literature.

Keywords: Spontaneous coronary artery dissection, acute coronary syndrome, coronary artery disease, coronary artery bypass graft surgery

sonucunda meydana gelebilir. SKAD'un tanısı koroner diseksiyonun diğer sebepleri tamamen dışlandığı zaman konulabilir. SKAD'larında olgular genellikle 3 farklı gruba ayrılmıştır; 1) koroner arter hastalığı olan hastalar, 2) geç gebelik veya erken postpartum dönemdeki genç kadınlar ve 3) saptanabilir koroner arter hastalığı risk faktörü olmayan idiopatik grup^{2,5,6}.

Tedavi seçenekleri arasında medikal tedavi ve izlem, perkütan koroner girişim ve cerrahi tedavi bulunmaktadır. Optimal tedavi hastanın klinik durumu ve diseksiyonun özelliklerine göre bireyselleştirilmelidir.

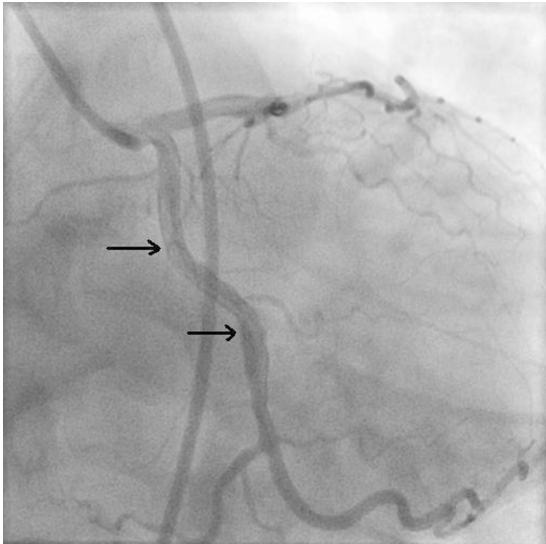
Bu yazımızda SKAD'ı saptanan ve başarı ile tedavi ettiğimiz 4 olgumuzu literatür bilgileri eşliğinde sunduk.

Tarih / Received: 24.06.2009 Kabul Tarihi / Accepted: 30.07.2009

Yazışma Adresi /Correspondence: Necmettin Çolak, Fatih Üniversitesi, Tıp Fakültesi Hastanesi, Kalp ve Damar Cerrahisi AD, Alpaslan Türkeş Caddesi, No:57,06510, Emek/ Ankara, Email: ncolak06@yahoo.com

Olgu I

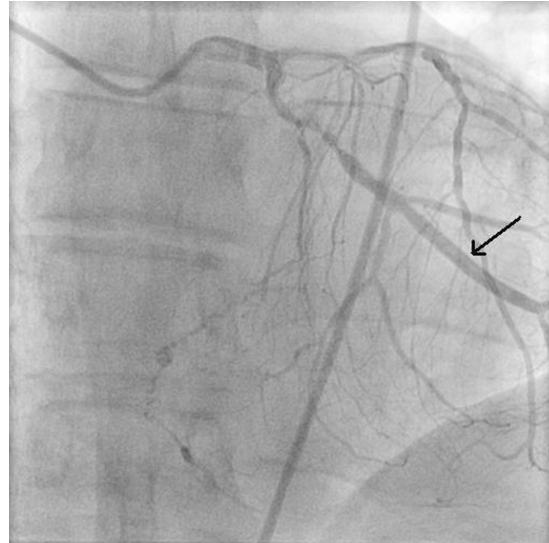35 yaşında erkek hasta, 3 gün önce başlayan göğüs ağrısı ile kardioloji polikliniğine başvurdu. Anamnezinde hipertansiyon ve sigara kullanımı bulunuyordu. Künt travma hikayesi yoktu. Fizik muayene normal olarak bulundu. Elektrokardiografi (EKG) normaldi. Kalp enzim düzeyleri (ck-mb/sgot/troponin-T) normal idi. Hastaya efor testi yapıldı ve pozitif saptandı. Hastaya stabil angina pectoris ötanısıyla koroner anjiyografi planlandı. Koroner anjiyografide sirkumfleks koroner arterde birinci optus margin dalı sonrası, yaklaşık 3 cm'lik bölgede diseksiyon tespit edildi ve radyoopak maddenin diseksiyon bölgesinde takıldığı gözlemlendi (Şekil 1). Sol ana koroner arter (SAKA), sol ön inen arter (SÖİA) ve sağ koroner arter normal saptandı. Hastaya izole sirkumfleks koroner arterde spontan diseksiyon tanısı konularak perkütan koroner girişim planlandı. Sirkumfleks koroner artere stent (Zeta/ 3,5x33 mm) implantasyonu yapıldı. Stent sonrası lümen açıklığı tamdı, diseksiyon görüntüsü izlenmedi. İşlem sonrası herhangi bir sorun gelişmeyen ve şikayeti gerileyen hasta şifa ile taburcu edildi. Hastanın işlem sonrası geçen 12 aylık takibinde şikayeti olmadı. Yapılan kontrol efor testi negatifti. Hastaya kontrol anjiyografi önerildi, hasta kabul etmediği için çekilemedi.



Şekil 1. Sağ ön oblik pozisyonda sirkumfleks koroner arterde diseksiyon

Olgu II

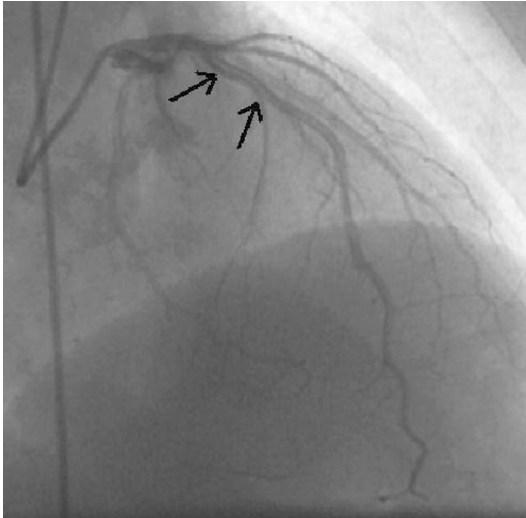
Şikayeti olmayan 62 yaşındaki erkek hasta kardioloji polikliniğe kontrol amacıyla başvurdu. Anamnezinde koroner arter hastalığı için belirgin risk faktörü olarak 1 yıldır hipertansiyon, 11 yıldır diabetes mellitus, pozitif aile hikayesi bulunuyordu. Künt travma hikayesi yoktu. Fizik muayene normal olarak bulundu. EKG'de normal sinüs ritmi 80/dk. DII, DIII, aVF, V5-6 derivasyonlarında T negatifliği mevcuttu. Kalp enzim düzeyleri (ck-mb/sgot/troponin-T) normal idi. Yapılan efor testinin pozitif olması üzerine koroner anjiyografi planlandı. Koroner anjiyografide SÖİA, sağ koroner arter ve sirkumfleks arterde ciddi darlığa yol açan aterosklerotik plaklar gözlemlendi. Sirkumfleks arterde orta bölgede intimal diseksiyon tespit edildi, radyoopak maddenin diseksiyon bölgesinde takıldığı gözlemlendi (Şekil 2). Hastaya 3 damar koroner arter hastalığı ve sirkumfleks arterde spontan koroner diseksiyon tanısı konularak koroner arter bypass greft (KABG) operasyonu planlandı. Hastaya SÖİA'ya sol internal torasik arter (SİTA) ile, diagonal, optus margin ve sağ koroner artere safen veni ile dörtlü bypass yapıldı. Ameliyat sonrası herhangi bir komplikasyon gelişmeyen hasta şifa ile taburcu edildi. Hastanın işlem sonrası geçen 14 aylık takibinde şikayeti olmadı. Yapılan efor testinde iskemi bugusu saptanmadı.



Şekil 2. Sağ oblik pozisyonda sirkumfleks koroner arterde diseksiyon

Olgu III

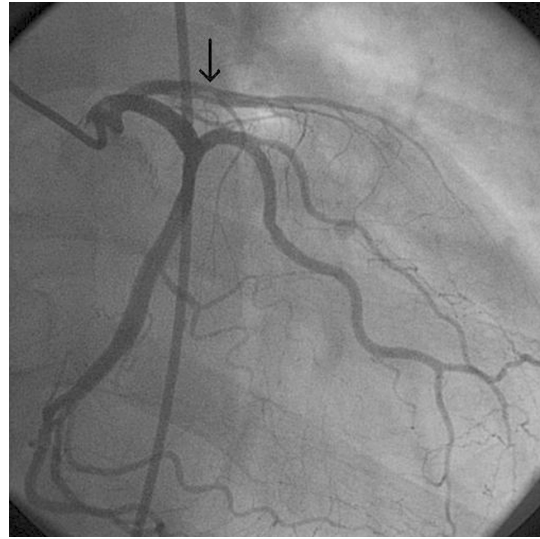
Ellidokuz yaşında erkek hasta, nefes darlığı ve göğüs ağrısı ile kardiyoloji polikliniğe başvurdu. Anamnezinde sigara kullanımı ve pozitif aile hikayesi bulunuyordu. Künt travma hikayesi yoktu. Fizik muayenede aort odağında daha belirgin olmak üzere tüm odaklarda duyulan sistolik ejeksiyon üfürümü mevcuttu. EKG'de sol ventrikül hipertrofi bulguları mevcuttu. Kalp enzim düzeyleri (ck-mb/sgot/troponin-T) normal idi. Ekokardiyografide ciddi aort darlığı (peak gradiyent:115 mmHg, Ortalama gradiyent:75 mmHg) nedeniyle operasyon kararı verildi ve koroner anjiyografi planlandı. Koroner anjiyografide sol ön inen koroner arterde 1. diagonal dalı sonrası %80 darlığa sebep olan diseksiyon tespit edildi, radyoopak maddenin diseksiyon bölgesinde takıldığı gözlemlendi (Şekil 3). Sağ koroner arter %100 tıkalı idi ve retrograd doluş mevcuttu. Sirkumfleks arter normal saptandı. Hastaya aort darlığı, 2 damar koroner arter hastalığı, sol ön inen koroner arterde koroner diseksiyon tanısı ile aort valv replasmanı (AVR) ve KABG operasyonu planlandı. Hastaya AVR (St.Jude 21) ve SÖİA-SİTA, aort-sağ koroner arka inen artere safen ven ile ikili bypass yapıldı. Ameliyat sonrası herhangi bir sorun gelişmeyen hasta şifa ile taburcu edildi. Hastanın işlem sonrası geçen 15 aylık takibinde şikayeti olmadı. Ekokardiyografi kontrolünde aort protez kapak ve sol ventrikül fonksiyonları normal saptandı.



Şekil 3. Sağ kraniyal ön oblik pozisyonda LAD koroner arterde diseksiyon

Olgu IV

Altmışaltı yaşında erkek hasta eforla gelen göğüs ağrısı ile kardiyoloji polikliniğe başvurdu. Anamnezinde 5 yıldır hipertansiyon mevcuttu. Künt travma hikayesi yoktu. Fizik muayene normal bulundu. EKG'de sol ventrikül hipertrofi bulguları mevcuttu. Kalp enzim düzeyleri (ck-mb/sgot/troponin-T) normal idi. Yapılan efor testinin pozitif olması üzerine başka bir hastanede koroner anjiyografi yapılmış. Koroner anjiyografide SÖİA'de proksimal bölgede lümenide oklüzyona sebep olan intimal diseksiyon tespit edildi (Şekil 4). Hastaya SÖİA'de spontan koroner diseksiyon tanısı konularak KABG operasyonu planlandı ve SİTA-SÖİA'e tekli bypass yapıldı. Ameliyat sonrası herhangi bir komplikasyon gelişmeyen hasta şifa ile taburcu edildi. Hastanın işlem sonrası geçen 18 aylık takibinde şikayeti olmadı. Yapılan efor testinde iskemi bugusu saptanmadı.



Şekil 4. Sağ ön oblik pozisyonda SÖİA'de diseksiyon

TARTIŞMA

Koroner arter duvarının tabakaları arasında spontan veya iyatrojenik olarak yırtılma oluşması ve ayrılan iki tabaka arasına (yalancı lümen) kan dolmasına "koroner arter diseksiyonu" adı verilir. Arter duvarındaki bu yırtılma intima-media veya media-adventisya tabakaları arasında meydana gelir. Medial ayrılma ve yalancı lümen içine kanama, intimayı gerçek lümenine doğru iter ve çeşitli derecelerde koroner tıkanıklık oluşturarak distal

miyokard iskemisi veya infarktına yol açar. Bunun sonucunda, koroner arter diseksiyonu gelişen olgularda akut koroner sendromun tüm klinik bulguları ortaya çıkabilir. Ancak, en sık olarak ani ölüm şeklinde karşımıza çıkmakta ve olguların %70-75'inde postmortem incelemelerde saptanmaktadır^{1,7}.

SKAD'u koroner arter hastalığı içinde miyokard infarktüsünün (MI) nadir görülen bir sebebidir. Etyopatogenezi kesin olarak aydınlatılamamıştır. SKAD'u ile ilişkili en yaygın durumlar peripartum periyod^{7,8} ve koroner arter aterosklerozudur⁴. Koroner diseksiyonun farklı olası mekanizmaları vardır; Aterosklerotik plağın inflamasyon ve rüptürü, intramural hematoma oluşumu ve intimal flep ile sonuçlanan intima-media birleşme yerinde ayrılıma sebep olabilir. Buna karşılık peripartum diseksiyon aterosklerozdan bağımsız olarak eozinofilik infiltrasyon ile ilişkilidir. Koroner aterosklerozu olmayan SKAD'lularda otopsi çalışmalarında koroner arter adventisiasında eozinofilik infiltratlar tanımlanmıştır⁹. Bu eozinofilik infiltratlar media-adventisya tabakasında ayrılmaya ve diseksiyona yol açar. SKAD'un oral kontraseptif kullanımı¹⁰ ve ağır egzersiz¹¹ ile ilişkili olduğu da gösterilmiştir. Bazı olgularda oral kontraseptif kullanımı öyküsü olması ve peripartum dönemde sık görülmesi, östrojen ve progesterondaki hormonal değişikliklerin, arteriyel subintimal dokunun dejenerasyonuna ve intimanın mediadan ayrılmasına neden olduğu görüşünü ortaya çıkarmıştır¹⁰.

Koroner vazospazm, koroner arter üzerine shear stresi artırır ve bu nedenle diseksiyona yol açabilir. Varyant angina SKAD ile ilişkili bulunmuştur¹². Aynı zamanda kokain de koroner arterlerde spazm ve vazokonstriksiyona neden olur. Kokain kullanımının indüklediği SKAD'lu olgular da bildirilmiştir¹³.

Hipertansiyon koroner diseksiyon için bir risk faktörü olabilir. Hipertansiyon ile kistik medial nekroz meydana gelebilir ve bu da media tabakasında düz kas hücrelerinin kaybı ve elastik lif parçalanması ile koroner diseksiyona predispozisyon oluşturabilir².

Ayrıca marfan sendromu, Ehler-Danlos sendromu gibi kollajen doku hastalıklarında, mitral stenoz, hipereozinofilik sendrom, sarkoidoz, kawasaki hastalığı, fibromusküler displazi, sistemik lupus eritematosus, poliarteritis nodosa, antifosfolipid sendrom, inflamatuvar bağırsak hastalığı, ilaç hipersensitivitesi ile de birlikte görüldüğü

bildirilmiştir. Marfan sendromu veya Ehler-Danlos sendromu gibi bağ doku hastalıklarında gözlenmesi ve bu hasta grubunda büyük veya küçük damar diseksiyonlarının sık görülmesi, SKAD'lu olgularda altta yatan asıl fizyopatolojik mekanizmanın eozinofilik infiltrasyon ve buna bağlı gelişen medial dejenerasyon olabileceğini düşündürmektedir. Oral kontraseptif dışında siklosporin, 5-fluorourasil, fenfluramin gibi ilaçlar da SKAD ile ilişkili bulunmuştur. Yaşlı hastalarda SKAD'larının daha ziyade aterosklerotik koroner arter hastalığı ile ilişkili olduğu gösterilmiştir. Postpartum grup bir yana SKAD'lu vakalarda koroner arter hastalığı için bir ya da daha fazla risk faktörü varlığı sıktır. Bununla birlikte SKAD hiçbir risk faktörü olmayan hastalarda da meydana gelebilir^{2,4,6,7}.

SKAD hastalarında klinik asemptomatik olabileceği gibi akut koroner sendrom (stabil angina pectoris, unstabil angina pectoris, akut MI), kardiyojenik şok, konjestif kalp yetmezliği veya ani kardiyak ölüm şeklinde de olabilir. Genellikle SKAD'una stabil angina pectoris veya kalp kapak hastalığı için yapılan koroner anjiyografi esnasında teşhis konulur. Klinik tablonun ciddiyeti ve şekli başlıca diseksiyonun hangi koroner arteri etkilediği, diseksiyonun genişliği, gelişme hızı ve koroner arter hastalığı varlığı ile ilişkilidir^{2,4,6,7,11}. Hastalarımızdan 1.ve 4. olguda göğüs ağrısı şikayeti, 2. olguda kontrol sırasında tesadüfen, 3. olguda nefes darlığı, göğüs ağrısı şikayeti olan ve aort darlığı için operasyon planlanan hastaya çekilen koroner anjiyografide koroner diseksiyon saptandı.

SKAD'ları, vakaların %75-80'inde sol ön inen arterde meydana gelirken, bunu sağ koroner arter, sirkumfleks arter ve sol ana koroner arter takip eder. Genellikle lokalizasyon tek damarda ve proksimal bölgededir. Kadınlarda SÖİA, erkek hastalarda ise sağ koroner arterde SKAD daha sık oranda tespit edilirken, hem kadın hem de erkek hastalarda en az sıklıkta SAKA diseksiyonu tespit edilmiştir. Birden fazla koroner arteri içine alan koroner diseksiyon tanımlanmıştır ve sıklıkla SAKA'ı de içine alır^{1,5,14}. SAKA, SÖİA veya çok damar diseksiyonu yaygın olarak geniş miyokardiyal infarktüs veya ani ölüm ile sonuçlanmasından dolayı kötü prognoz ile birlikte dir. Olgularımızın ikisinde sirkumfleks arterde, diğer ikisinde ise SÖİA'de diseksiyon mevcuttu.

SKAD'unda kadınlar daha sık etkilenir. Çoğu geniş seride vakaların yaklaşık %75-80'i kadındır

ve kadınlarda görülen SKAD'larının da %25-35'i geç gebelik veya erken postpartum dönemde meydana gelmektedir. Genellikle koroner arter hastalığı risk faktörü olmayan genç-orta yaştaki kadınlarda görülür, fakat konnektif doku hastalıkları, ağır egzersiz ve oral kontraseptif kullanımı gibi durumlarla da ilişkilidir. Erkeklerde ateroskleroz risk faktörleri veya koroner arter hastalığı bulguları olan daha ileri yaştakilerde görülür ve vakaların 2/3'sinde sağ koroner arterde diseksiyon mevcuttur^{4,6,7,15}. Olgularımız 35, 59, 62 ve 66 yaşında ve tümü erkekti. Yüzdoksandört adet SKAD olgusunun retrospektif analizinde ortalama görülme yaşı 39.7, kadın/erkek oranı 3/1, sigara kullanımı %28, hipertansiyon %9, hiperkolesterolemi %5, diabetes mellitus %2, aile hikayesi %2, ağır fiziksel egzersiz hikayesi %2 sıklıkta bildirilmiştir. SÖİA'de %73, sağ koroner arterde %34, sirkumfleks arterde %25 ve SAKA'de %22 tutulum bildirilmektedir¹⁶.

Koroner anjiyografi SKAD'u tanısında standart tanı yöntemidir. Koroner anjiyografiye giden hastaların yaklaşık %0.2'sinde iatrojenik koroner arter diseksiyonu gelişir. Anjiyografide yalancı lümenin gösterilmesi patogonomiktir. Koroner anjiyografide media tabakasında ince radyolüsent intimal-medial flep tarafından ayrılmış görülen iki lümende (gerçek ve yalancı lümen) kontrast madde geçişi görülür. Koroner arter lümeni koroner arter duvarı içinde kontrast madde varlığı nedeniyle diseksiyon bölgesinde daha geniş görülebilir ve koroner arter yıkandıktan sonra persistan kontrast tutulumu gözlemlenebilir. Yalancı lümen tarafından gerçek lümenin kompresyonu ile stenozu taklit ettiği de tanımlanmıştır. Diseksiyon intimal yırtık yokluğunda belli olmayabilir ya da eğer gerçek lümen şiddetli daralırsa diseksiyon maskelenebilir. Yalancı lümenin pıhtı ile dolması intrakoroner trombüsü taklit edebilir^{2,4}. İntravasküler ultrason (İVUS) özellikle anjiyografik intimal-medial flep belirgin olmadığı zaman tanıda yardımcı olabilir. Aterosklerotik koroner arter hastalığını, koroner diseksiyondan ayırt etmek ve diseksiyonun morfolojisini saptamak için kullanılabilir¹⁷. İVUS ayrıca gerçek lümene kılavuz tel yerleştirmesini doğrulamak, damar çapı, diseksiyon uzunluğunu ve diseksiyonun kapanmasını değerlendirmek için kullanılabilir. Son zamanlarda tanıda BT anjiyografi kullanımı da bildirilmektedir¹⁸.

Bu nadir durum için pek çok farklı tedavi seçeneği önerilmiştir. SKAD'un tedavisinde medikal tedavi ve takip, perkütan balon anjioplasti,

perkütan intrakoroner stent yerleştirilmesi ve cerrahi revaskülarizasyon uygulanmaktadır. Tedavi yönteminin seçiminde; diseksiyonun yerleşim yeri, uzunluğu, iskemi riski altındaki miyokard alanının genişliği, hastanın kliniği ve eşlik eden koroner arter hastalığı göz önünde bulundurularak karar verilmelidir.

Yalnızca medikal tedavi ile iyi sonuçlar elde edilebilir. Tek damar hastalığı olan (özellikle küçük koroner arterleri etkileyen diseksiyonda), persistan iskemisi ve hemodinamik instabilitesi olmayan vakalar tıbbi tedavi ile revaskülarizasyon yapılmadan izlenebilir. SKAD'larının tedavisi akut koroner sendrom tedavisi ile benzerdir. Medikal tedavide asetilsalisilik asit, klopidoğrel, beta-bloker, heparin-enoxaparin, nitrat kullanımının başarılı olduğu bildirilmiştir^{2,4,19}. Glikoprotein IIb-IIIa antagonistleri de ST-segment yükselmesiz MI ya da unstabil angina ile gelen koroner diseksiyonlu olgularda iskemiye tedavi etmek için kullanılabilir²⁰. Bununla birlikte bu ajanlar ile teorik olarak intramural hematoma genişleme riski de vardır. Kalsiyum kanal blokerleri koroner spazmı tedavi etmek için kullanılabilir. Zampieri ve ark.²¹ medikal tedavi (asetilsalisilik asit, nitrat ve B-bloker) ile tedavi edilen 5 vakalık seri bildirmiş ve 6-38 aylık takipte 4 olguda rekürren iskemi bulguları olmadığını bildirmişlerdir. Koroner diseksiyonun spontan iyileşmesi de bildirilmiştir²².

Trombolitik tedavi kullanımı halen tartışmalıdır. Akut koroner olayla başvuran SKAD'lu olgularda trombolitik tedavi kullanılması ile başarılı sonuçlar bildirilmiştir. İntravenöz trombolitik tedavinin yalancı lümendeki trombüsün erimesine neden olarak kan akımının yalancı lümeninden gerçek lümene doğru yönelmesini sağlayabileceğini bildiren yayınların yanı sıra, trombolitik tedavinin diseksiyonun genişlemesine neden olabileceği ve bu yüzden verilmemesini öneren yayınlar da mevcuttur^{23,24}.

Büyük damar diseksiyonu olan, persistan iskemi ve hemodinamik instabilitesi olan vakalar perkütan koroner girişim ya da cerrahi ile tedavi edilmelidir. Primer intrakoroner stentleme ile revaskülarizasyon seçilmiş vakalar için ideal bir tedavi seçeneğidir. Akut koroner sendrom ile ortaya çıkan hastalar ya da SAKA'i içermeyen tek damarı tutan SKAD'u olan rekürren iskemili hastalarda stent uygun tedavi gibi görülmektedir. İntrakoroner stent kullanımı ilk olarak Fish tarafından tanımlanmıştır²⁵. O zamandan beri tek ya da

çok damarda koroner diseksiyonu bulunan olgular-
da çok sayıda başarılı stent implantasyonu yapılan
vakalar bildirilmiştir. Bazı durumlarda gerçek lü-
menin bulunması ve kılavuz telin ilerletilmesi zor
olabilir. Çeşitli literatürlerde balon anjioplasti ile
başarılı sonuçlar bildirilmiştir^{25,26}. Vale ve ark.²
diseksiyonun ilerleme riskinden dolayı SKAD için
tek başına PTCA kullanılmaması gerektiğine inan-
dıklarını belirtmişlerdir. SKAD'lu hastalar için ko-
roner stentleme subakut tromboz ya da restenoz ile
komplike olabilir²⁷. SAKA'in tutulduğu, çok da-
marı etkileyen diseksiyonu olan vakalarda stent ye-
rine, cerrahi tedavi daha uygun gözükmektedir.

Cerrahi revaskülarizasyon sağkalımda belirgin
artma ile sonuçlanır. SKAD için KABG ilk olarak
1969'da yapılmıştır²⁸. Özellikle sol ana koroner ar-
terde ya da çok sayıda damarda diseksiyon gelişen
olgularda, diseksiyonun ilerleme gösterdiği olgu-
larda, inatçı rekürren iskemide ve hemodinamik
olarak instabil olanlarda cerrahi tedavi tercih edil-
melidir^{29,30}. Herring D ve ark.⁴ yaptığı bir ça-
lışmada, spontan koroner arter diseksiyonu bulu-
nan 42 hastada; 24 hastaya intrakoronar stent
implantasyonu, 8 hastaya KABG operasyonu, 7
hastaya PTCA ve 3 hastaya da medikal tedavi ve
takip uygulanmıştır. Takiplerde KABG uygulanan
hastaların tümünü de kapsayan 31 hasta
asemptomatik olarak izlenmiş; stent konan hasta-
lardan 3'ünde stent sonrası restenoz (%12,5) ge-
leşmiş ve primer PTCA uygulanan hasta grubundan
2 hastada da diseksiyon tekrarı nedeni ile ölüm iz-
lenmiştir. İzole sirkumfleks arter diseksiyonu olan
olgumuzu stent implantasyonu ile, SÖİA'de
diseksiyonu olan olgumuzu, 3 damar hastalığı olan
olgumuzu ve birlikte aort kapak cerrahisi yapılan
olgumuzu ise koroner bypass cerrahisi yaparak ba-
şarı ile tedavi ettik.

SKAD akut koroner sendrom ve ani ölümün
nadir görülen bir sebebidir. Ateroskleroz ve
peripartum periyod ve oral kontraseptif kullanımı
en önemli predispozan faktörlerdir. Koroner
anjiyografi tanıda altın standarttır. Erken teşhis ve
hızlı müdahale sağkalımı artırır. Tedavi seçeneğine
klinik durum, hemodinamik stabilite, diseksiyonun
uzunluğu ve yeri, etkilenen miyokard miktarı ve
damar sayısı göz önüne alınarak karar verilmelidir.

KAYNAKLAR

1. Waller BF. Nonatherosclerotic coronary heart disease. In:
Fuster V, Alexander RW, O'Rourke R, Roberts R, King S,

- Wellens H, editors. 10th ed. Hurst's the heart. New York:
McGraw-Hill; 2001. p. 1162-8.
2. Vale PR, Baron DW. Coronary artery stenting for sponta-
neous coronary artery dissection: a case report and review
of the literature. Cathet Cardiovasc Diagn 1998;45:280-
286.
3. Pretty HC. Dissecting aneurysm of coronary artery in a
woman aged 42. Br Med J 1931; 1: 667.
4. Hering D, Piper C, Hohmann C, Schultheiss HP, Horstkotte
D. Prospective study of the incidence, pathogenesis and
therapy of spontaneous, by coronary angiography diag-
nosed coronary artery dissection. Z Kardiol 1998; 87: 961-
970.
5. Thompson E. A, Ferraris S, Gres T, Ferraris V. Gender dif-
ferences and predictors of mortality in spontaneous coro-
nary artery dissection: A review of reported cases. J Inva-
sive Cardiol 2005; 17: 59-61.
6. Celik SK, Sagcan A, Altintig A, Yuksel M, Akin M, Kul-
tursay H. Primary spontaneous coronary artery dissections
in atherosclerotic patients. Report of nine cases with re-
view of the pertinent literature. Eur J Cardiothorac Surg
2001; 20: 573-576.
7. Kamran M, Gupta A, Bogal M. Spontaneous coronary ar-
tery dissection: case series and review. J Invasive Cardiol
2008; 20: 553-559.
8. Koul AK, Hollander G, Moskovits N, Frankel R, Herrera L,
Shani J. Coronary artery dissection during pregnancy and
the postpartum period: two case reports and review of li-
terature. Catheter Cardiovasc Interv 2001; 52: 88-94.
9. Robinowitz M, Virmani R, McAllister HA JrU. Spontane-
ous coronary artery dissection and eosinophilic inflamma-
tion: a cause and effect relationship? Am J Med 1982; 72:
923-928.
10. Azam MN, Roberts DH, Logan WF. Spontaneous coro-
nary artery dissection associated with oral contraceptive
use. Int J Cardiol 1995; 48: 195-198.
11. Kalaga RV, Malik A, Thompson PD. Exercise-related
spontaneous coronary artery dissection: case report and li-
terature review. Med Sci Sports Exerc 2007; 39: 1218-
1220.
12. Mark DB, Kong Y, Whalen RE. Variant angina and coro-
nary artery dissection. Am J Cardiol 1985; 56: 485-486.
13. Steinhauer JR, Caulfield JB. Spontaneous coronary artery
dissection associated with cocaine use: a case report and
brief review. Cardiovasc Pathol 2001; 10: 141-145.
14. Mather PJ, Hansen CL, Goldman B, et al. Postpartum mul-
ti-vessel coronary dissection. J Heart Lung Transplant
1994; 13: 533-537.
15. Bac DJ, Lotgering FK, Verkaaik APK. Spontaneous coro-
nary artery dissection during pregnancy and postpartum.
Eur Heart J 1995; 16: 136-8.
16. Tarhan İA, Yapıcı F, Arslan Y, Özler A. Spontan koroner
arter diseksiyonu: Olgu sunumu ile birlikte Tıp literatürü-
nün gözden geçirilmesi. Türk Kardiyol Dern Arş 2002; 30:
54-56.
17. Kearney P, Erbel R Ge J, Zamorano J, Koch L, Gorge G,
Meyer J. Assessment of spontaneous coronary artery dis-
section by intravascular ultrasound in a patient with unsta-
ble angina. Cathet Cardiovasc Diagn 1994; 32: 58-61.
18. Kantarci M, Ogul H, Bayraktutan U, Gundogdu F, Bayram
E. Spontaneous coronary artery dissection: noninvasive
diagnosis with multidetector CT angiography. J Vasc In-
terv Radiol 2007; 18: 687-688.

19. Phillips LM, Makaryus AN, Beldner S, Spatz A, Smith-Levitin M, Marchant D. Coronary artery dissection during pregnancy treated with medical therapy. *Cardiol Rev* 2006; 14: 155-157.
20. Cheung S, Mithani V, Watson RM. Healing of spontaneous coronary dissection in the context of glycoprotein IIB/IIIA inhibitor therapy: a case report. *Catheter Cardiovasc Interv* 2000; 51: 95-100.
21. Zampieri P, Aggio S, Roncon L, et al. Follow-up after spontaneous coronary artery dissection: A report of 5 cases. *Heart* 1996; 75: 206-209.
22. Erdim R, Gormez S, Aytakin V. Spontaneous healing of spontaneous coronary artery dissection: a case report. *J Invasive Cardiol* 2008; 20: 237-238.
23. Leclercq F, Messner-Pellenc P, Carabasse D. Successful thrombolysis treatment of a spontaneous left main coronary artery dissection without subsequent surgery. *Eur Heart J* 1996; 17: 320-321.
24. Zupan I, Noc M, Trinkaus D, Popovic M. Double vessel extension of spontaneous left main coronary artery dissection in young women treated with thrombolytics. *Catheter Cardiovasc Interv* 2001; 52: 226-230.
25. Fish RD. A 37 year old woman with angina pectoris. *Circulation* 1994; 89: 898-908.
26. Gonzalez JL, Hill JA, Conti RC. Spontaneous coronary artery dissection treated with percutaneous transluminal angioplasty. *Am J Cardiol* 1989; 63: 385-6.
27. Fischman DL, Leon MB, Baim DS, et al. For the STent REStenosis Study Investigators: A randomised comparison of coronary-stent placement and balloon angioplasty in the treatment of coronary artery disease. *N Engl J Med* 1994; 331: 496-501.
28. Forker AD, Rosenlof RC, Weaver W, Carveth S, Reese H. Primary dissecting aneurysm of the right coronary artery, with survival. *Chest* 1973; 64: 656-658.
29. Mohamed HA, Eshawesh A, Habib N. Spontaneous coronary artery dissection- a case report and review of the literature. *Angiology* 2002; 53: 205-211.
30. Unal M, Korkut AK, Kosem M, Ertunc V, Ozcan M, Caglar N. Surgical management of spontaneous coronary artery dissection. *Texas Heart Inst J* 2008; 35: 402-405.