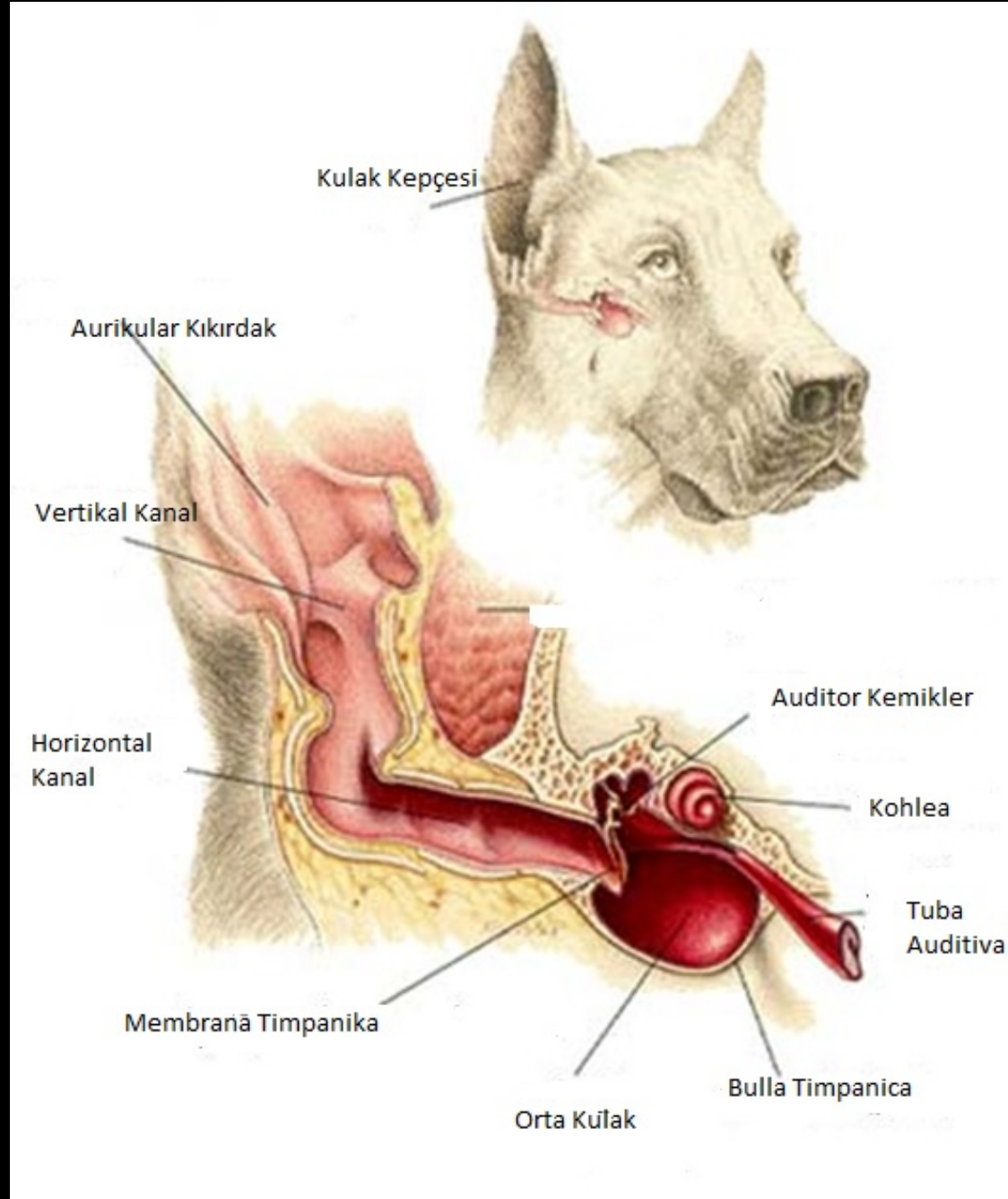


Kulak Hastalıkları



AUTHEMATOM – AURAL HEMATOM

- **Tanım:** Kulak Kepçesinin iç veya dış yüzünde deri ile kıkırdak arasında kan ve lenf sıvısının toplanmasına denir.
- Genellikle konkav yüzde olur
- Tüm evcil hayvanlarda oluşmakşa birlikte genelde sarkık kulaklı köpeklerde sık görülür (setter, cocker, puanter gibi)

AUTHEMATOM – AURAL HEMATOM

- Nedenler:

1- Travma

Klinik Görünüm:

Hematom

Kulakta deformasyon

Hacimli olgularda başın hematomlu tarafa
bükmesi

AUTHEMATOM – AURAL HEMATOM

- TEDAVİ
- Medikal ve cerrahi
- Medikal tedavi küçük hacimli olgularda rezolatif pomadlar sürülüp, bandaj uyg.

Kulak Hastalıkları

- Köpeklerde % 15-20
- Kedilerde % 6-7
- Nemli ortamlarda %50
- Nedenin belirlenmesi zorunludur fakat zordur
- Teknoloji (endoskopik otoskop)
- Laboratuvar (dermatit, parazit, bakteri teşhisi)
- Yeni ilaçlar (fluoroquinolone , enjekteable ivermektin, topikal fipronil and sealmectin)

Kulak Hastalıkları

A- Primer nedenler

B- Predispoze nedenler

C- Engeleyici faktörler

Otitislere Yaklaşım

- 4 ana basamakta olur
 - 1- Tam bir kulak ve deri muayenesi
 - 2- Swap, mikrobiyolojik araştırma
 - 3- Anestezi sedasyon ve kulak yolu temizliği
 - 4- Elde edilen minimum bulgular ışığında tedavi

Kulağın Muayenesi

- Dermatolojik muayene hem kulak hemde vücutta yapılmalı
- Otoskop muayenesinde kulak yolu ve zarı değerlendirilmeli

(anestezi ve sedasyon)



- İrinli bir akıntı yoksa anti enflamatuarlar 1 hafta kullanılır

????????????????

Kulağın Muayenesi

- Kulak yolu patolojisinin bilinmesi ve değerlendirilmesi için **TECRÜBE** ★
- Tecrübe artırmak için normal kulak yolu görünümünü bilmek gerekir

Otitis Media

- **Primer otitis media**

Nasofarinks yolu ile enfeksiyon köpeklerde nadirdir, kedilerde görülebilir

- **Sekonder otitis media**

Otitis eksternanın kronikleşmesi ve kulak zarının yırtılması

Otitis eksterna iyileşse bile otitis media devam edebilir.

- “Kulak zarı sağlam bir hayvanda otitis media olmaz”
doğrumudur

neden????????????

OTİTİS İNTERNA labyrinthitis

- Labyrinthitis iç kulaktaki vestibüler reseptörleri içeren membranöz labirintlerin yangısı olarak tanımlanır
- Tek başına şekilleneceği gibi otitis media ile de beraber görülebilir

OTİTİS İNTERNA labyrinthitis

- Etiyoloji:

A- Enfeksiyöz

Staphylococcus spp., Streptococcus spp., Proteus spp., Pseudomonas spp., E. coli and Enterococcus spp.

Otitis media neden olan herhangi bir enfeksiyon otitis internayada sebep olur

Ayrıca hematojen yolla yayılan mantar ve riketsia enfeksiyonları da enfeksiyöz nedenler arasındadır (aspergillosis, blastomycosis, ehrlichiosis)

B- Nonenfeksiyöz

- Travma
- Yabancı cisim
- Polip
- Tümör

OTİTİS İNTERNA labyrinthitis

- **Klinik Bulgular:**
- N.facialis fonksiyon bozukluğu
- Periferal vestibüler belirtiler; baş büküklüğü, dengesizlik, entrafında dönme, nistagmus
- Etrafında dönme , baş büküklüğü hastalıklı tarafadır
- Eğer orta kulakta etkilendiyse horner sendromuda gözlenir.
- İç kulak enfeksiyonları N. Fasialis aracılığı ile beyin köküne yayılarak sentral vestibüler hastalığa neden olur.