

OMÜ SHMYO ANATOMİ



2. HAREKET SİSTEMİ

KASLAR (SYSTEMA MUSCULARE)

Öğr. Gör. Dr. GÜRSEL AK GÜVEN

Kas sistemi

Kasların genel özellikleri

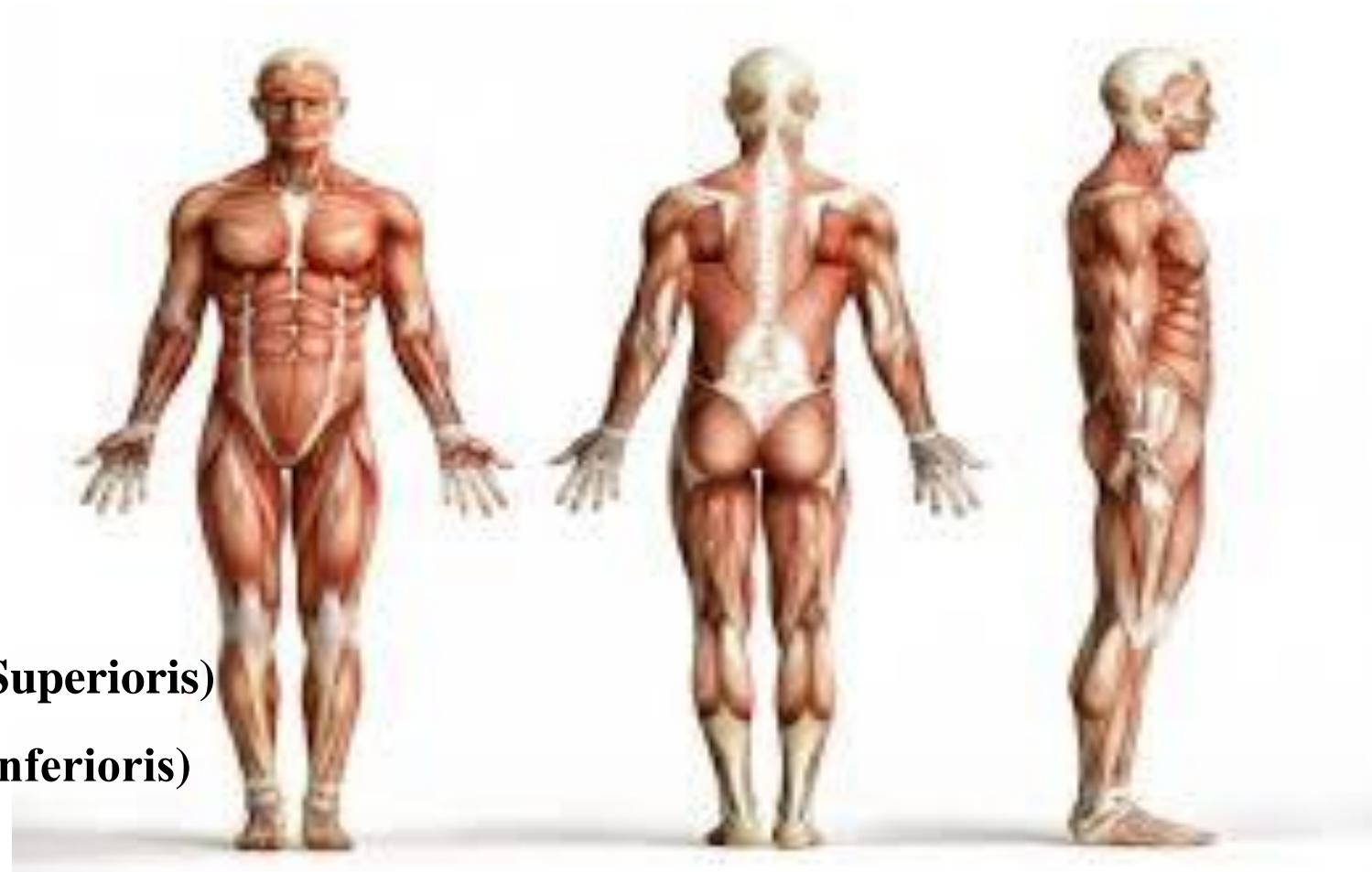Kas çeşitleri

Kası çevreleyen zarlar

Kasların isimlendirilmesi

İskelet Kasları

1. Baş Kasları (Musculi Capitis)
2. Boyun Kasları (Musculi Colli)
3. Gövde Kasları (Musculi Dorsi)
4. Üst Taraf Kasları (Musculi Membri Superioris)
5. Alt Taraf Kasları (Musculi Membri Inferioris)



KASLAR

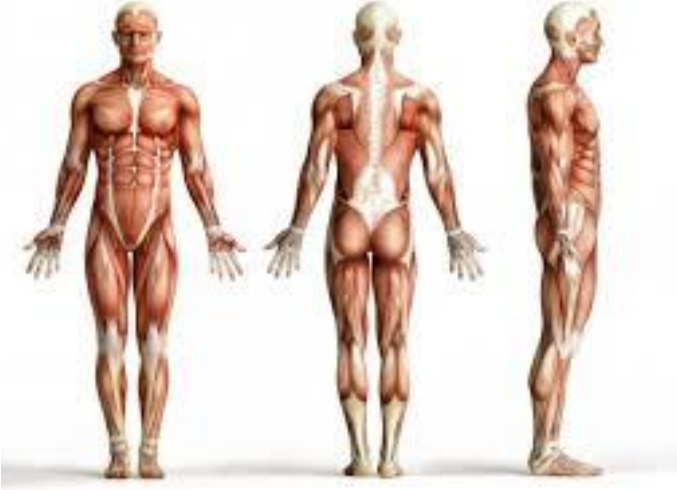
Kaslar, hareket sisteminin aktif unsuru ve hareket ettirici parçalarıdır. Kaslara uyarılar beyinden(**cerebrum**) veya omurilikten(**medulla spinalis**) gider.

İnsan vücudunda yaklaşık **650-700** kadar kas bulunur.

Kaslar; kas telleri adı verilen myofibrillerin bir araya gelmesiyle oluşur.

Kasların rejenerasyon yetenekleri azdır.

Bu nedenle hasarlandığı zaman kas dokusunun yerini bağ dokusu alır.



Kaslar mikroskopik şekilleri ve fonksiyonlarına göre;

1.Çizgili kas

2.Düz kas,

3.Kalp kası olmak üzere üç gruba ayrılırlar.

1.İskelet Kası:

İskelet kasları çizgilidir ve istemli kasılır.

Tüm vücut kütlelerinin yaklaşık olarak **%40**'ını oluşturur.

Hareket esnasında vücut ısını oluşturmada ve vücut postürünü sürdürmede görevlidir.

Daha kısa sürede kasılabilen kaslardır.

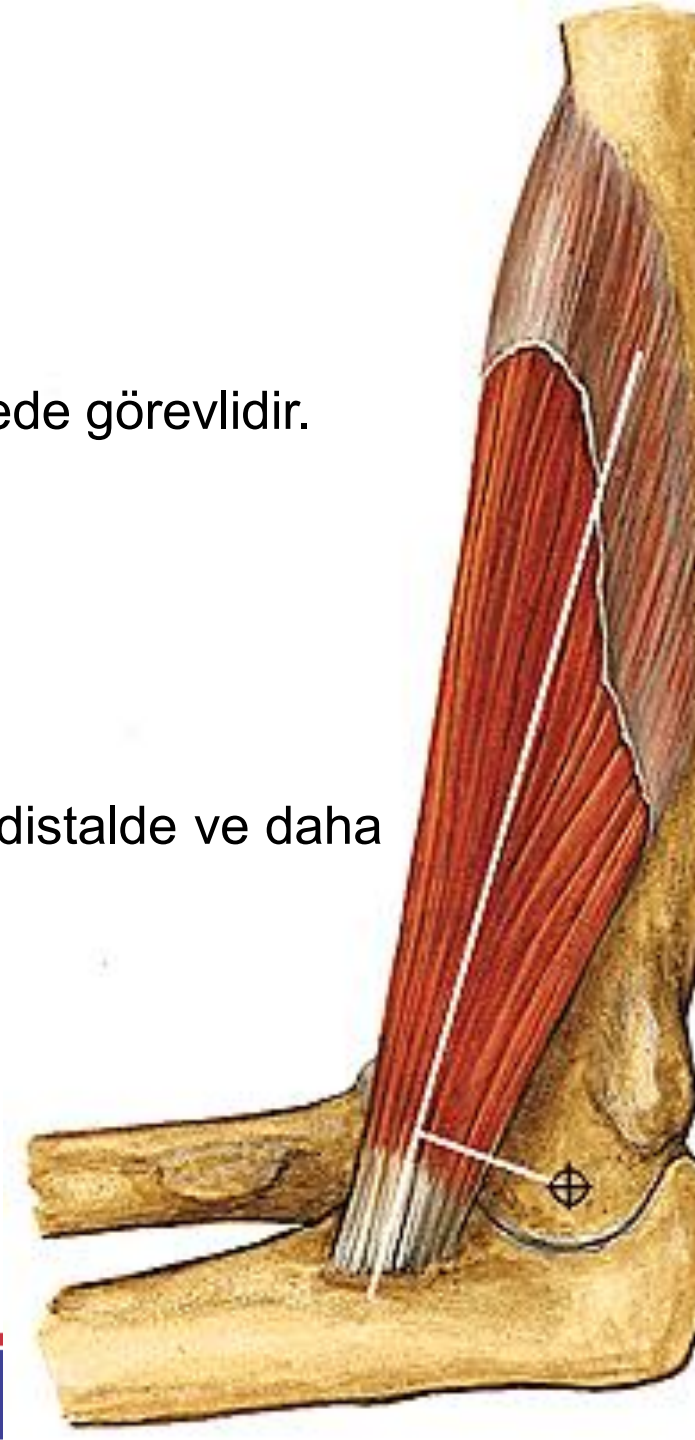Tendon: Kemiklere tutundukları sert, kuvvetli ve geniş

Origo: kasların başlangıç kısmı

İnseri: Kasların sonlandıkları kısım

Origo proksimalde ve daha az hareketli bir kısım iken, insertio kısmı daha distalde ve daha hareketli parçadır.

Kasın en geniş kısmına **karın(venter)** denir.



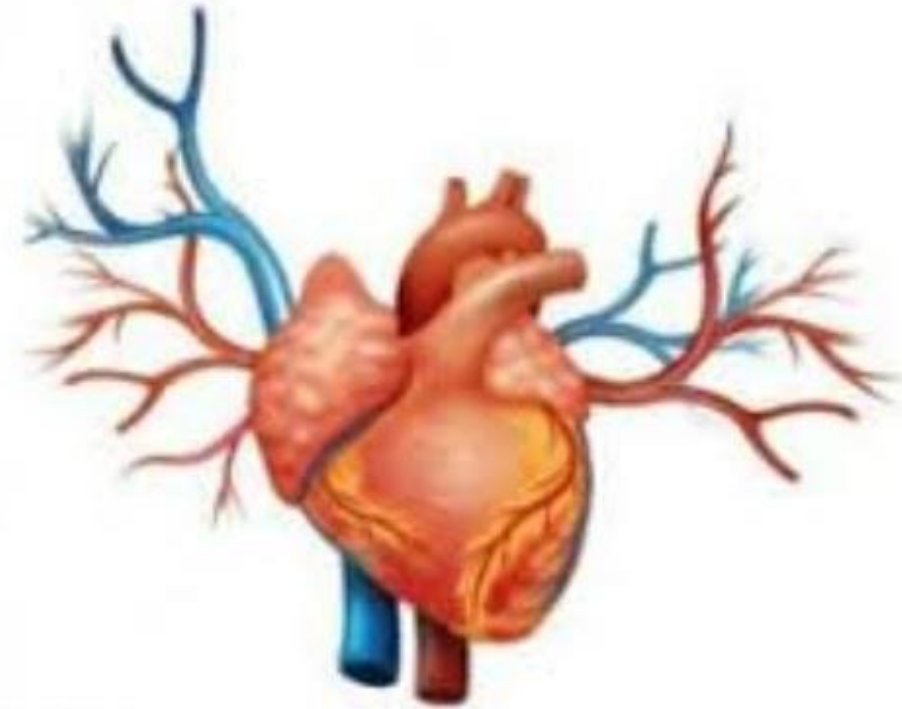
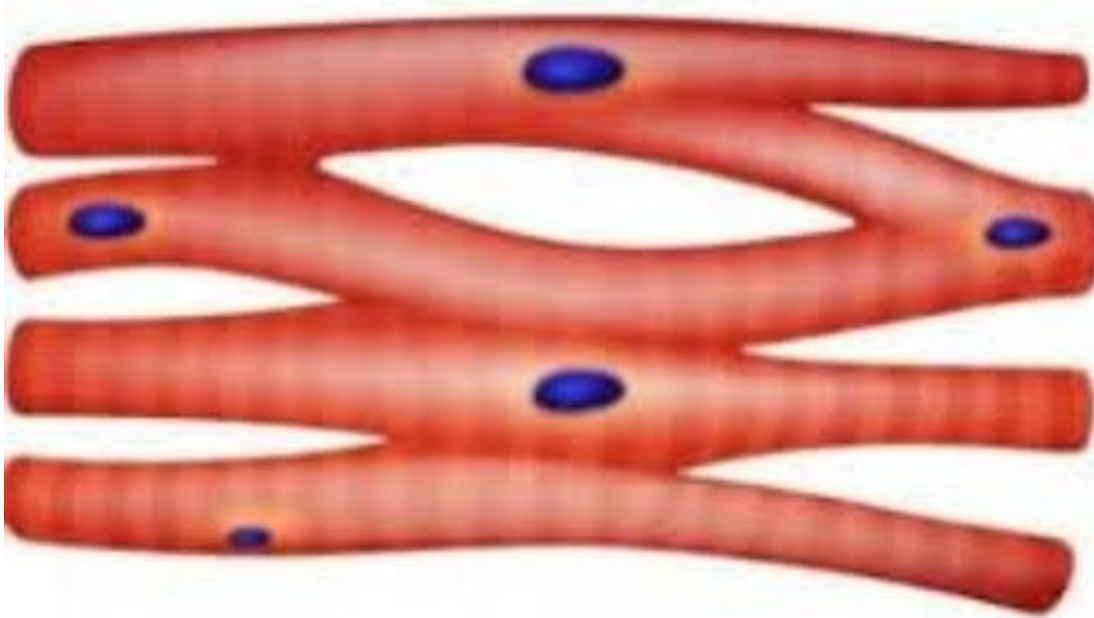
2. Düz Kas:

İçi boş organların duvarlarında ve damarların çevresinde bulunan, istemsiz olarak çalışan kaslardır. Yavaş kasılan ve uzun süre kasılı kalabilen kaslardır.

3. Kalp Kası:

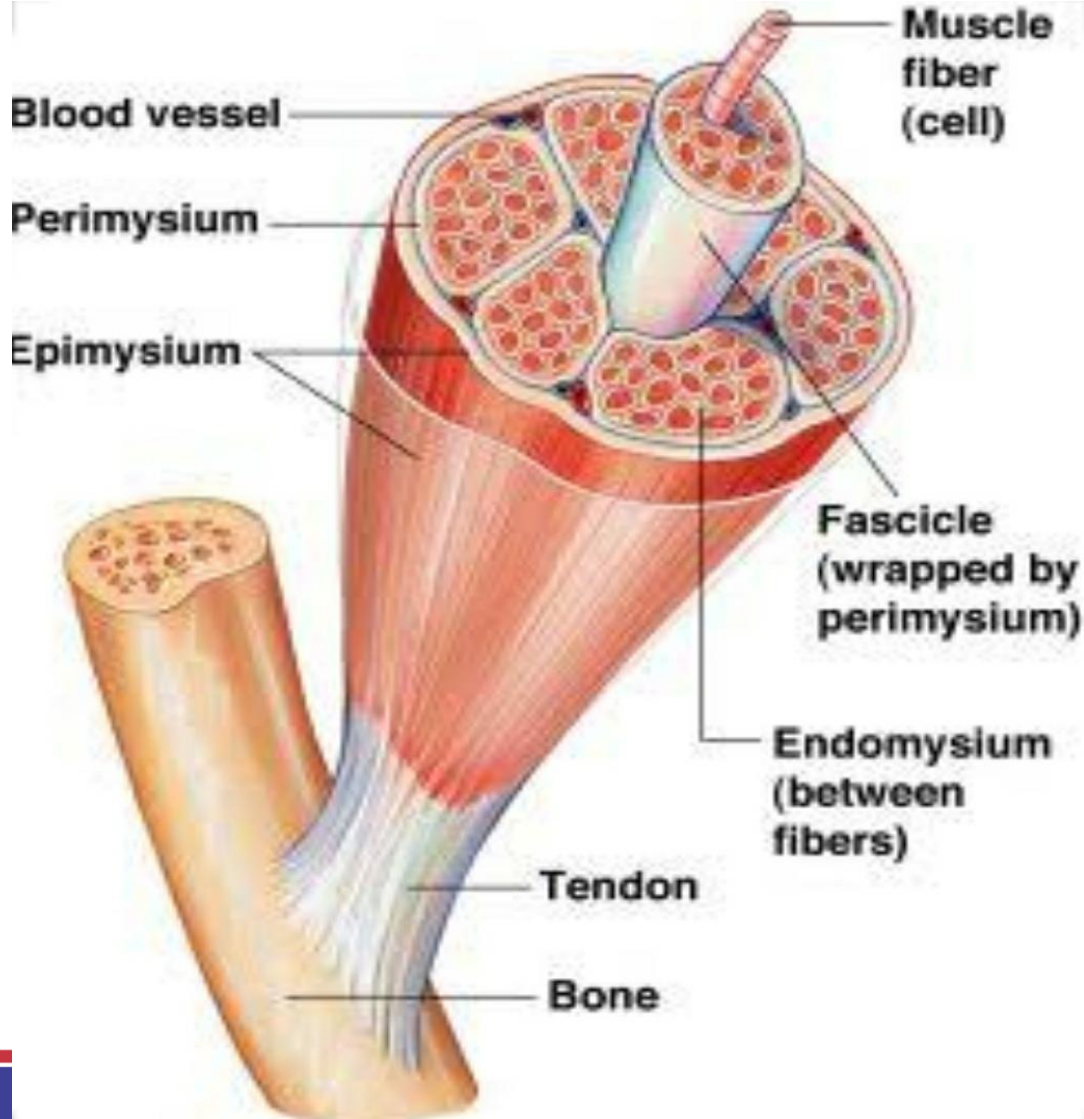
Mikroskopik olarak çizgili kaslara benzediği halde fonksiyon açısından düz kas gibidir.

Kasılma uyarılarını kendi özel sistemlerinden alır ve istemsiz çalışır.



Kalp Kası

Kas Dokusunun Özellikleri;



Kasların %70-75'i sudur.

Kasın kasılması sırasında kısalıp gerilimi değişiyorsa **izotonik kasılma**;

Kas kasıldığında boyu kısalıyorsa ancak gerilim artıyorsa **izometrik kasılma** denir.

Kası çevreleyen zarlar

Epimysium: İskelet kaslarını çevre oluşturmaktan ayıran ve diğer yapılara tutunmasını sağlayan bağ dokusu kılıflarına denir.

Perimysium: Kas liflerinin daha küçük demeti ile çevrilmiştir.

Endomysium: Her bir kas lifini çevreleyen bağ dokusuna denir.

Kasın Görevi

- Vücudun hareketsiz ve sabit konumunu sağlar.
- Vücut ısını korur, soğuk havalarda titreme vasıtasıyla kasılarak ısı açığa çıkmasını sağlar.

Prime mover: asıl hareket ettirici

Sinerjist: Esas hareket ettirici kasın istenmeyen hareketlerini ortadan kaldırıp esas hareket yönünde işlev gösteren kaslar sinerjist kas gruplarıdır. Aynı hareketi yaptıran kaslardır.

Antagonist: Karşı hareketi yaptıran; Esas hareket ettirici kasın hareketlerinin ters yönde hareket eden kas gruplarına antagonist denir

- Kasılma sırasında esas hareket ettirici kası sabitleyen kas grubu **Fiksator Kasıdır.**



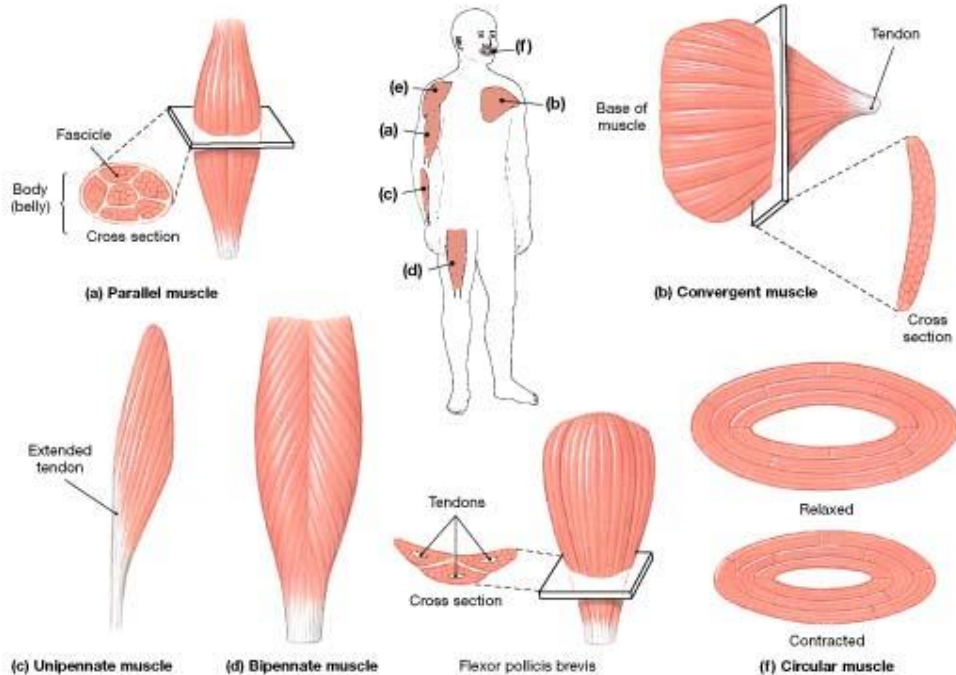
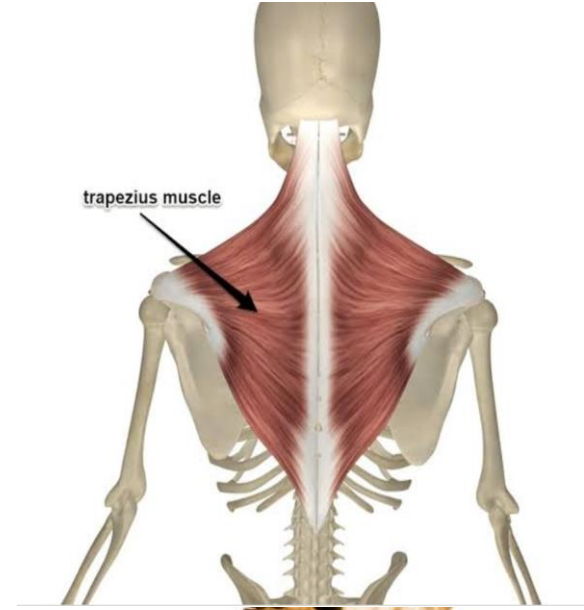
Kasların İsimlendirilmesi:

Kas liflerinin şeklinde göre isimlendirme

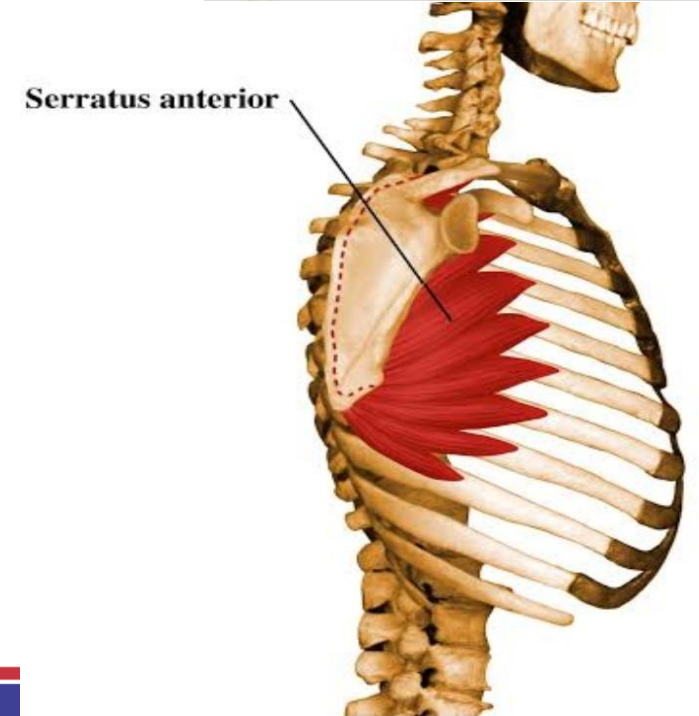
M. quadratus: Dörtgen şeklindeki kastır.

M. Trapezius: Trapeze benzer şeklindeki kastır.

M. Serratus: Testere şeklinde girinti ve çıkıntılı gibi görünen kastır.



• **FIGURE 11-1** Different Arrangements of Skeletal Muscle Fibers



Kasların İsimlendirilmesi:

2. Kasın yerleşim yerine göre isimlendirilme

M.Pectoralis: Göğüste yerleşim gösteren kastır.

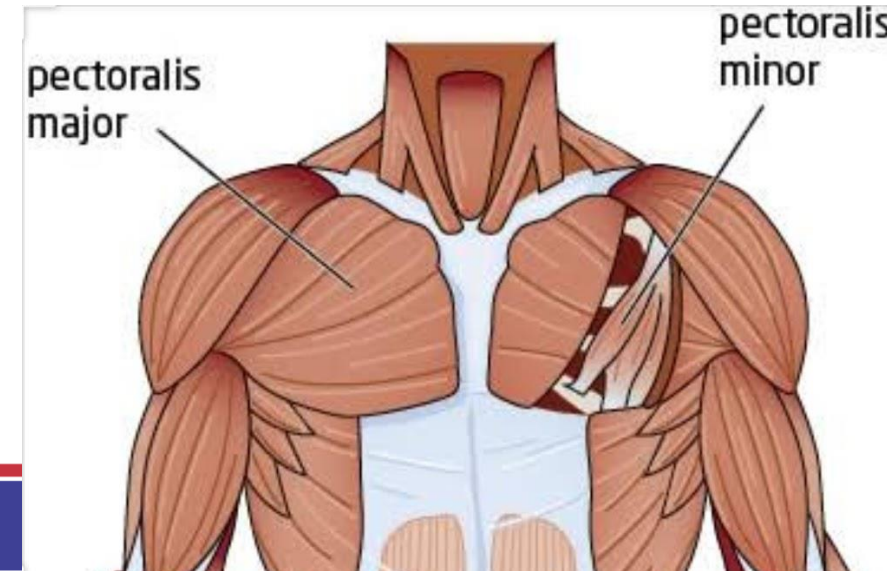
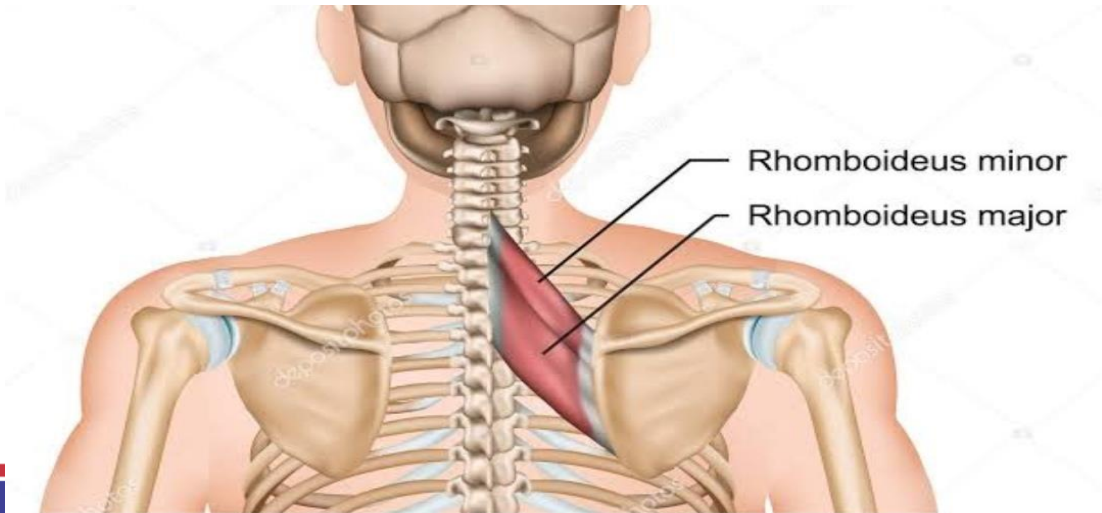
M.İntercostalis: Kaburgalar arasında bulunan kastır.

M.Supraspinatus: Spina (Diken) üzerine yerleşim gösteren kastır.

3-) Kasın boyutuna göre isimlendirme

M.Pectoralis Major: Göğüsün büyük kasıdır.

M.Petoralis Minor: Göğüsün küçük kasıdır.



4-) Kasın başlama ve sonlanma sayısına göre isimlendirme

M.Biceps Brachii: Kolun iki başlı kasıdır.

M.Triceps Brachii: Kolun üç başlı kasıdır.

5-)Kasın başlama ve sonlanma noktasına göre isimlendirme

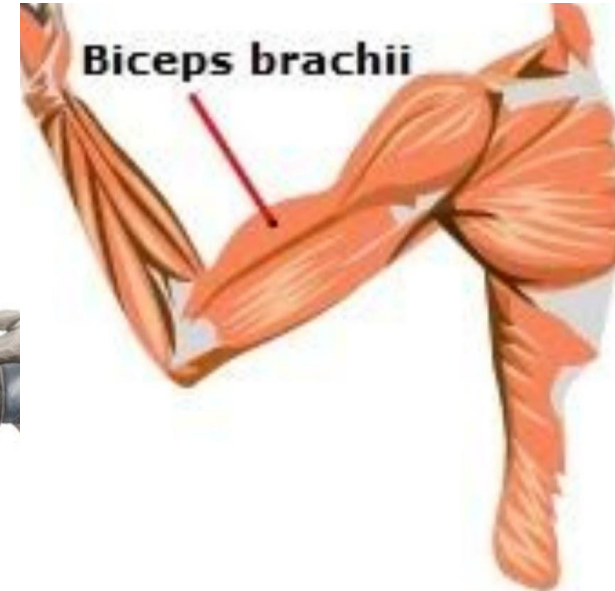
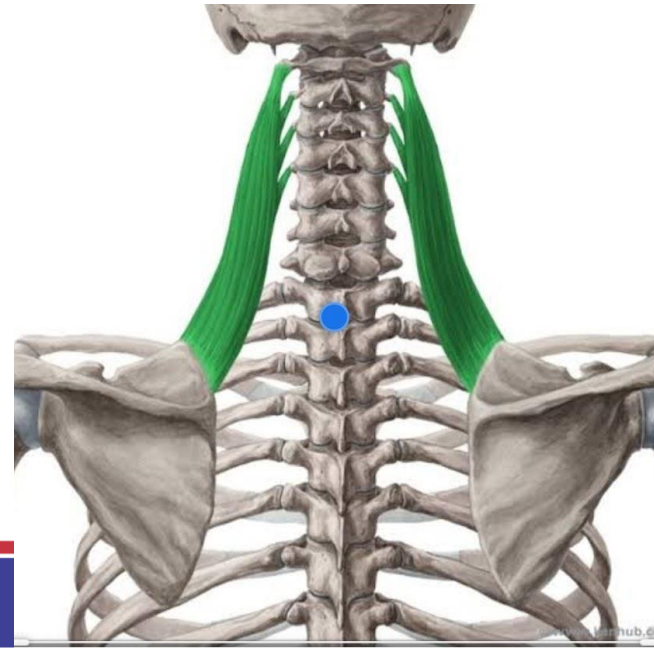
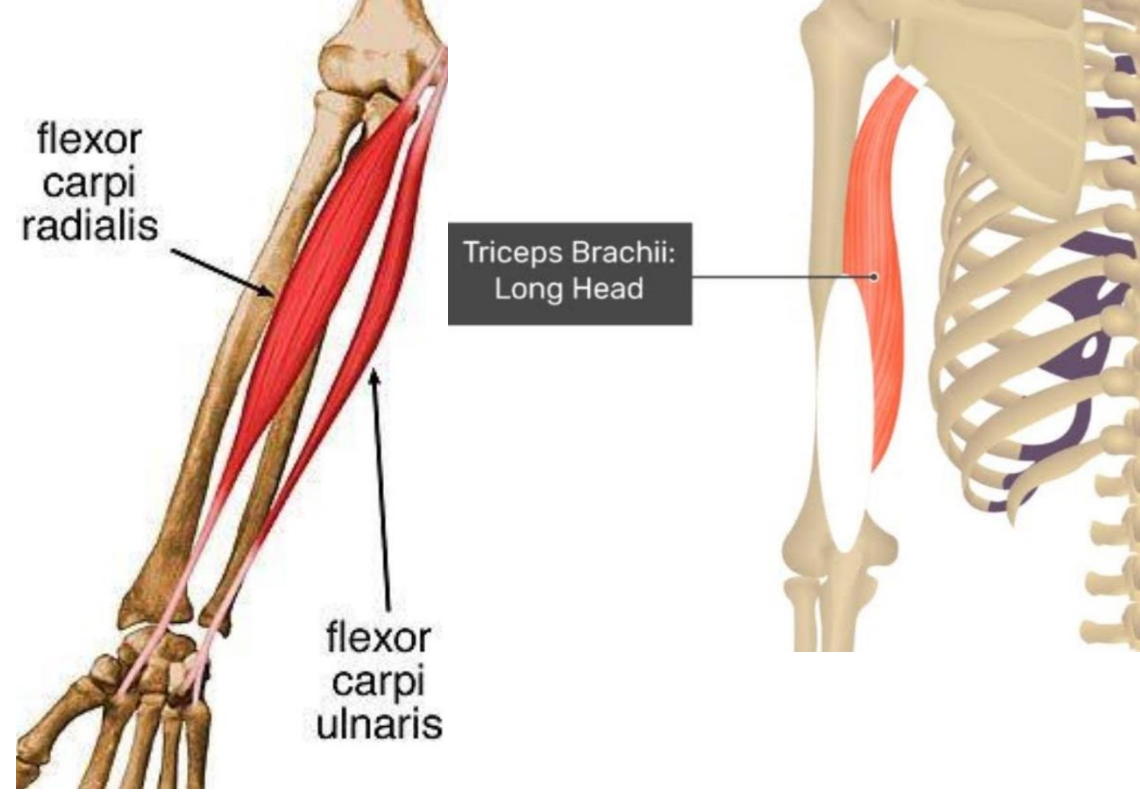
M.Stlohyoideus: Processus styloideus' tan hyoid kemiğe uzanan kastır.

M.Sternocleidomastoideus: Sternum, klavikula ve processus mastoidues'a tutunan kastır.

6-) Kasın fonksiyonuna göre isimlendirme

M.Levator scapula: Skapula'ya elevasyon hareketi yaptıran kastır.

M.Flxor Carpi Radialis: Radius'a fleksiyon hareketi yaptıran kastır.



Kaslarla ilgili yapılar:

Tendomlar: Kasları kemiklere yada kıkırdaklara bağlayan yoğun bağ dokudan oluşan fibröz bantlardır. Kası innerve eden sinirlerden çıkan duyu lifleriyle innervasyonu sağlanır.

Ligamentler: Kemikleri, kemiklere ve ya kıkırdağa bağlayan fibröz bantlardır ya da peritonun visseral yapıları desteklemekle görevli katlantılardır.

Raphe: Simetrik yapıları fibröz veya tendinöz bir bantla birleştiren çizgidir.

Aponörozlar: origo ve insersiyo olarak görev alabilen geniş tendonlardır.

Retinaculum: Eklemlerin çevresindeki bir yapıyı tutmada görevli fibröz banttır.

Bursa: Tendomların; kemik, kıkırdak, ligament veya başka tendonlara sürtünmeyi azaltarak hareketi kolaylaştıran, synovial membranın içi sıvı dolu yassı keseleridir.

Fascia: Deri altında vücudu ve kasları saran fibröz bir tabaka olup; inflamasyon, idrar ve kan gibi damar dışı sıvıların yayılımını sınırlandırabilme özelliği vardır.

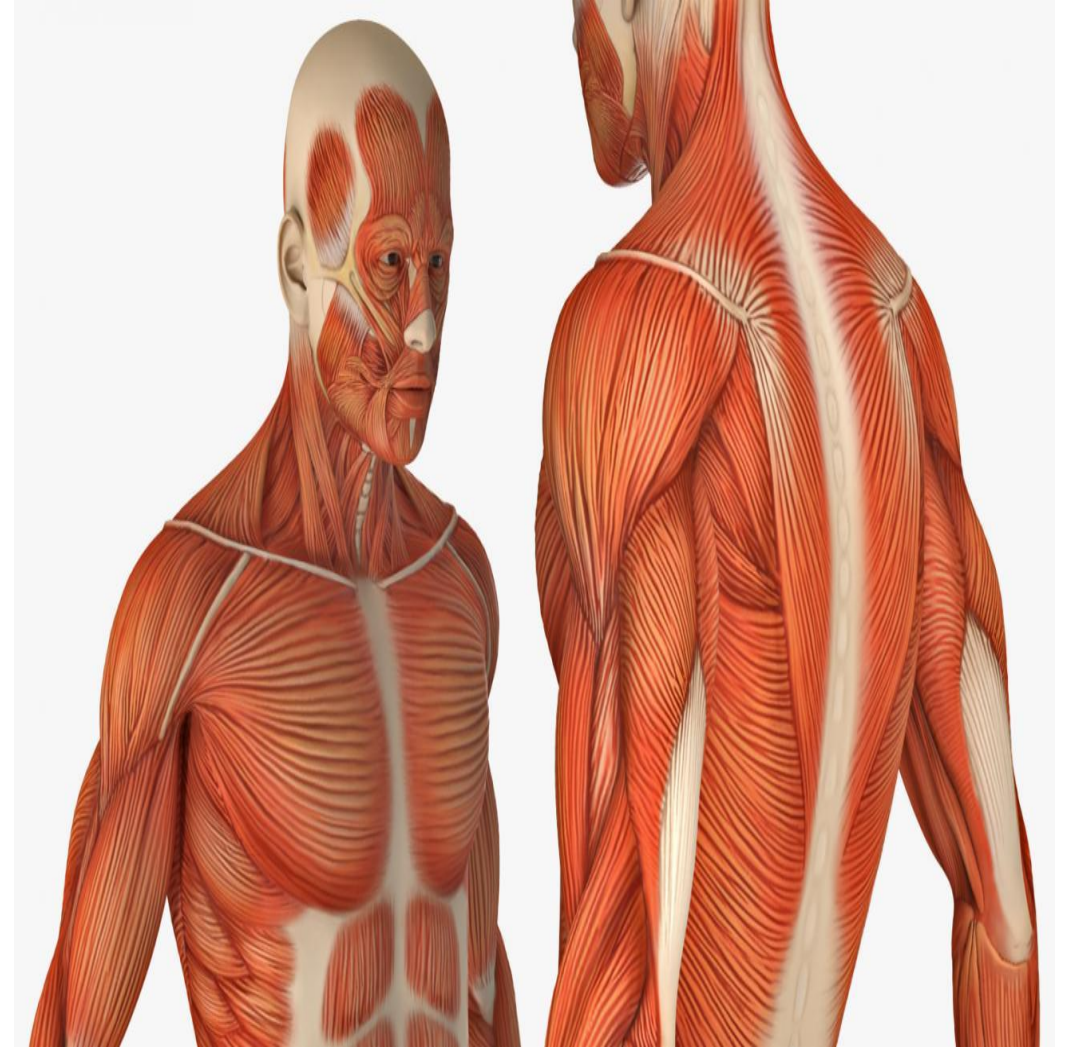
Fascia Superficialis

Fascia Profunda



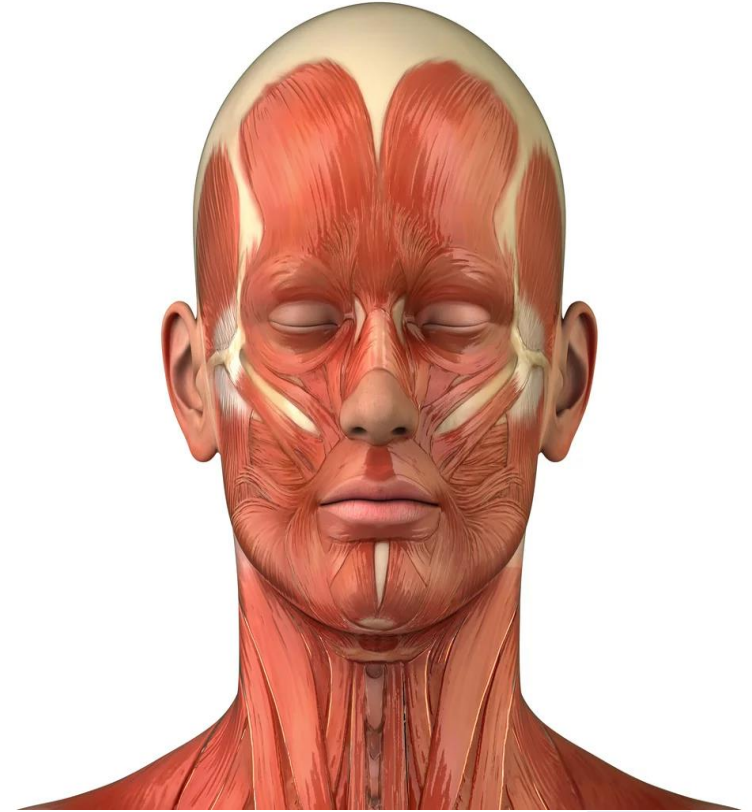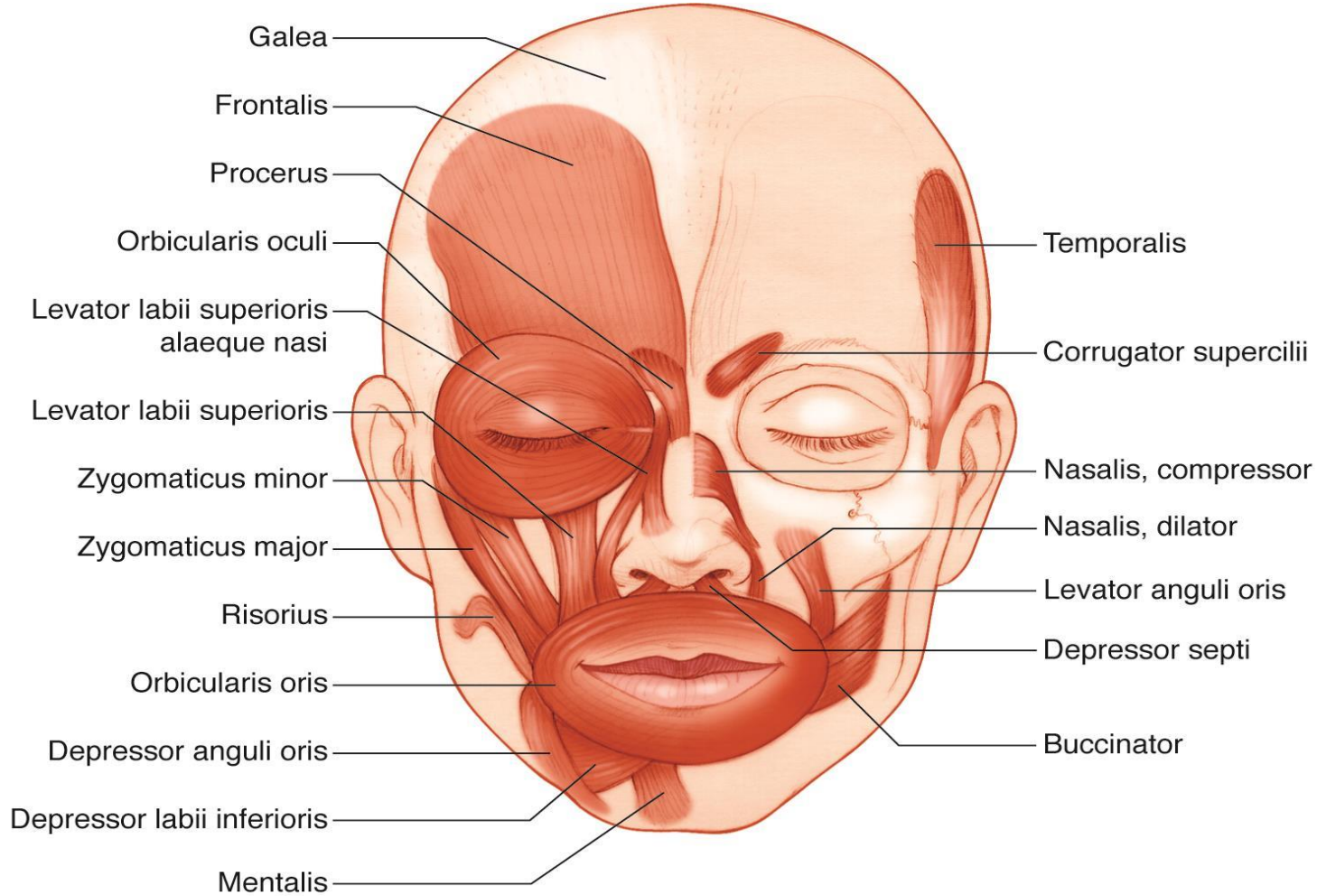
KASLAR:

- ❖ BAŞ KASLARI
- ❖ BOYUN KASLARI
- ❖ GÖVDE KASLARI

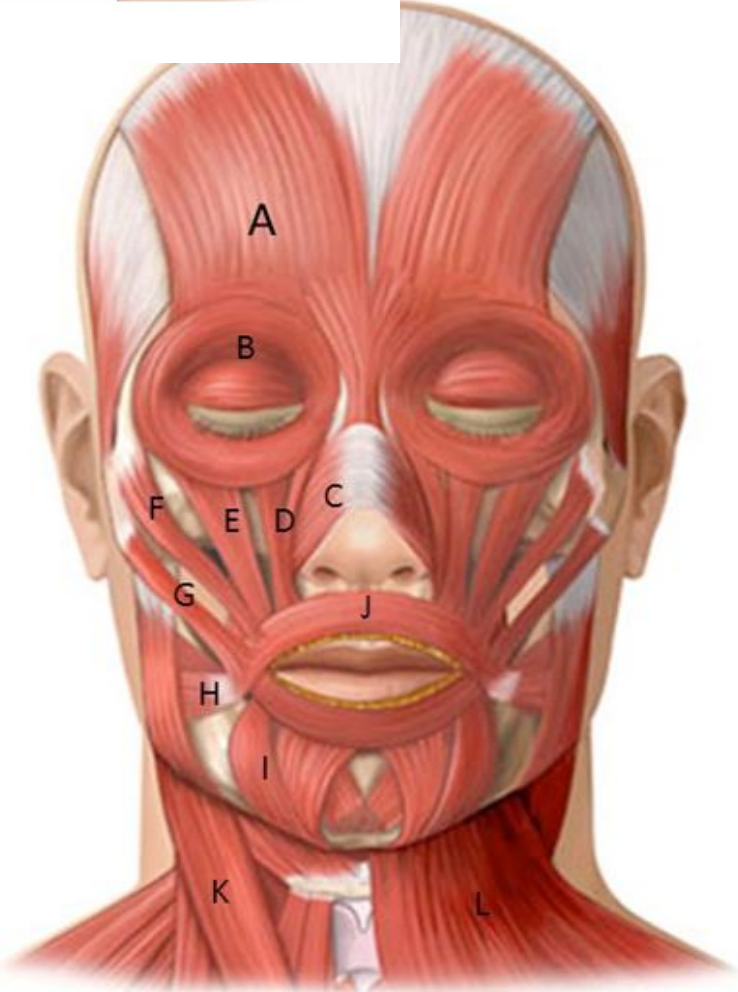
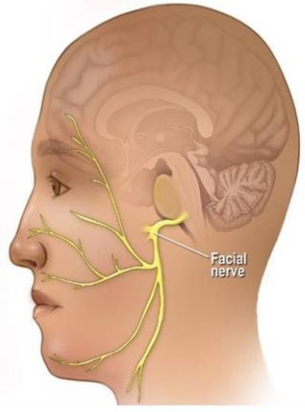


BAŞ KASLARI

- Baş kasları **yüz kasları** ve **çığneme kasları** olmak üzere iki ana grupta incelenir.



Yüz Kasları

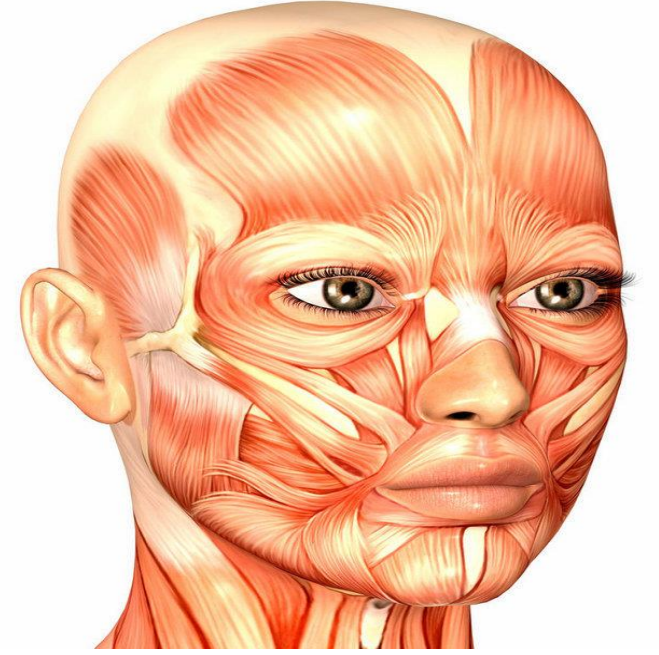

- A Frontalis
- G Levator anguli oris
- D Levator labii superioris
- I Mentalis
- C Nasalis
- B Orbicularis oculi
- J Orbicularis oris
- L Platysma
- H Risorius
- K Sternocleidomastoid
- F Zygomaticus major
- E Zygomaticus minor

- ❖ Yüz kasları ,**Mimik kasları** olarak da adlandırılır.
- ❖ Bu kaslar yüz bölgesindeki **yüzeyel fasyanın iki yaprağı arasında** yer almaktadır.
- ❖ Sevinç, öfke ve korku gibi çeşitli yüz ifadelerinin oluşumunda rol oynar.
- ❖ Genel olarak yüz ve kafa iskeletini oluşturan kemik yapılardan ya da bu bölgeyi saran fasyadan başlar ve deride sonlanır.
- ❖ Yüz kaslarının tamamı yüz siniri olan **N.facialis** tarafından uyarılır.

➤ **Mimik kasları 5 grupta incelenir**

- 1. Kafa derisi**
- 2. Kulak kepçesi**
- 3. Göz çevresi**
- 4. Burun çevresi**
- 5. Ağız çevresi**



Yüz Kasları

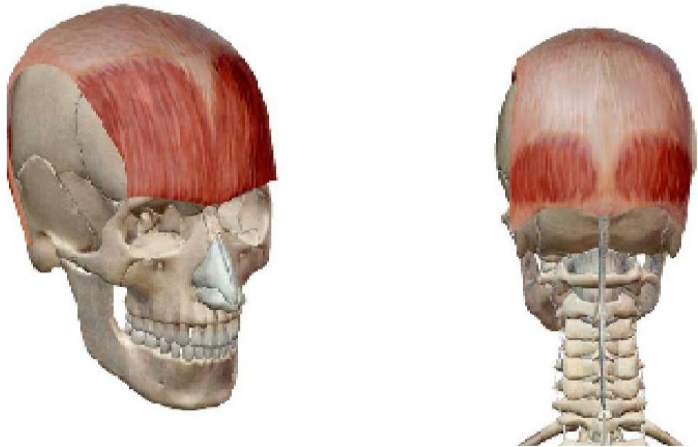
Kafa Derisi Kasları

M.epicranius: Kafa derisinin hemen altında yer alır.

- **M.occipitofrontalis** ve **M.temporoparietalis** olmak üzere iki kastan meydana gelir.

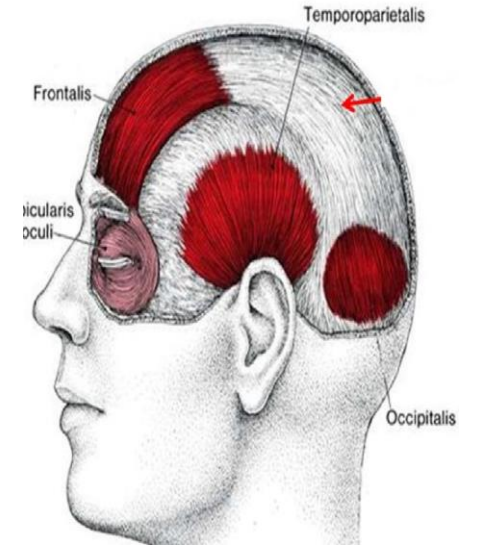
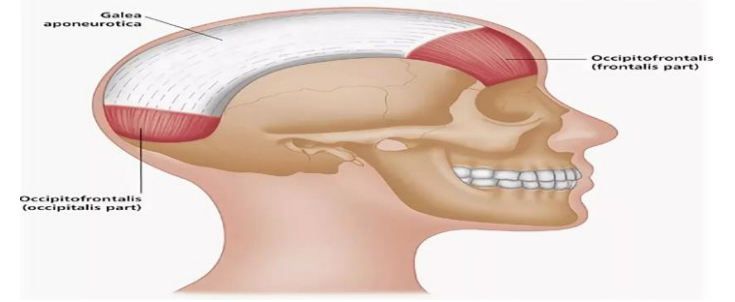
❖ **M.occipitofrontalis:** Arkada os occipitale ile önde kaşlar arasında uzanan, iki karınlı kastır. Önde yer alan bölümüne **venter frontalis**, arkada yer alan bölümüne **venter occipitalis** adı verilir.

❖ Bu iki bölüm ortada **galea aponeurotica** adı verilen aponeroz tarafından birbirine bağlıdır.



M.temporoparietalis:

M.occipitofrontalis'in **venter frontalis**'i ile kulak kasları arasında yer alan ince bir kastır.

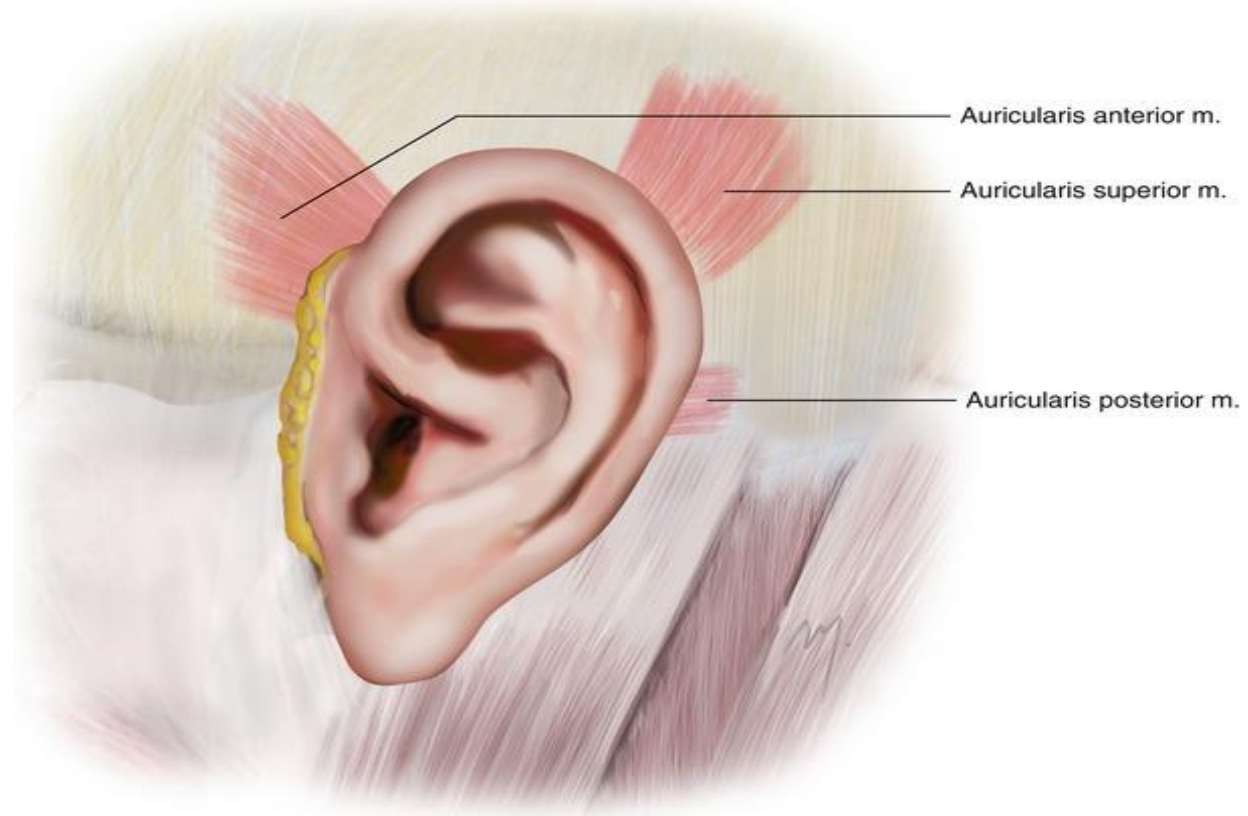


Kulak Kepçesi Kasları

Kulak kepçesinin etrafında yerleşim gösteren ve kulak kepçesini hareket ettiren kaslardır.

Siniri: N. Facialis

- ❖ M.auricularis anterior
- ❖ M.auricularis superior
- ❖ M.auricularis posterior



Göz Çevresi Kasları

M.orbicularis oculi:

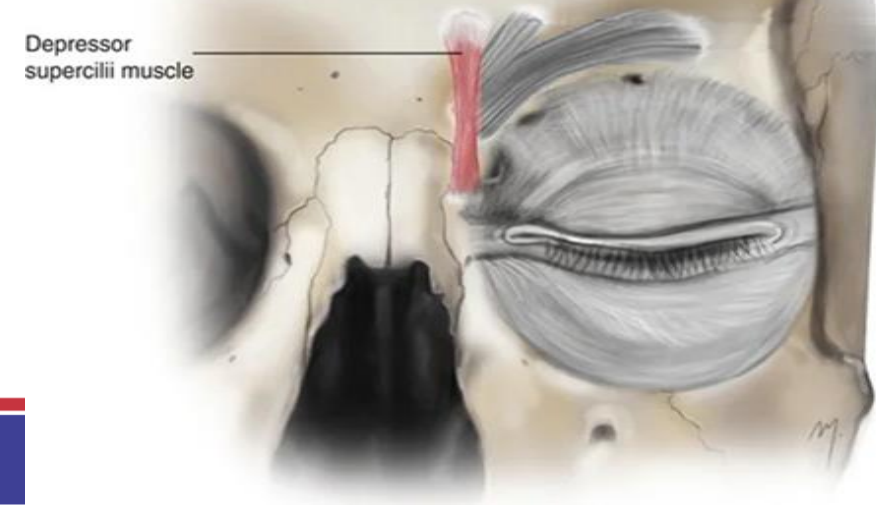
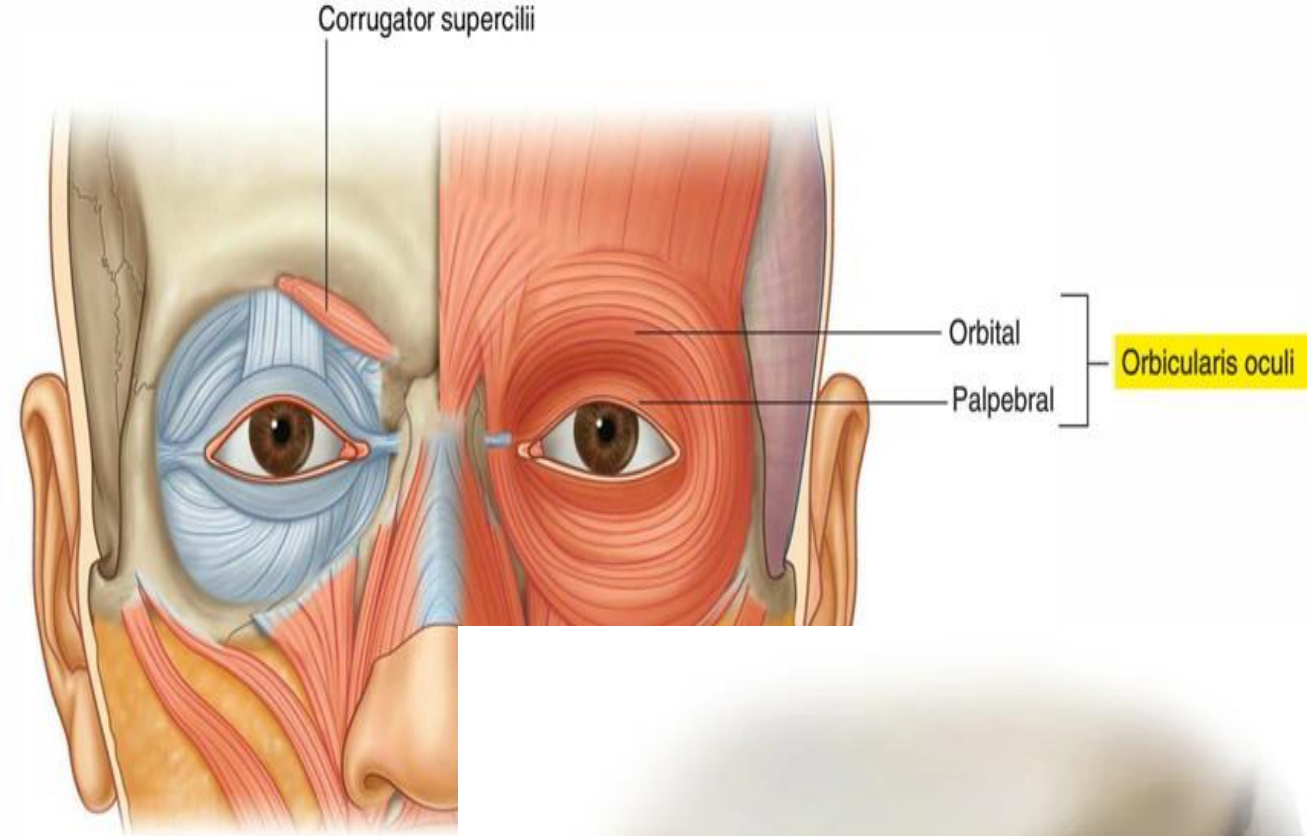
Siniri : N.facialis

İşlevi : Göz kapaklarını kapatır.

M.depressor supercilii:

Siniri : N.facialis

İşlevi : Kaşları aşağıya doğru çeker.

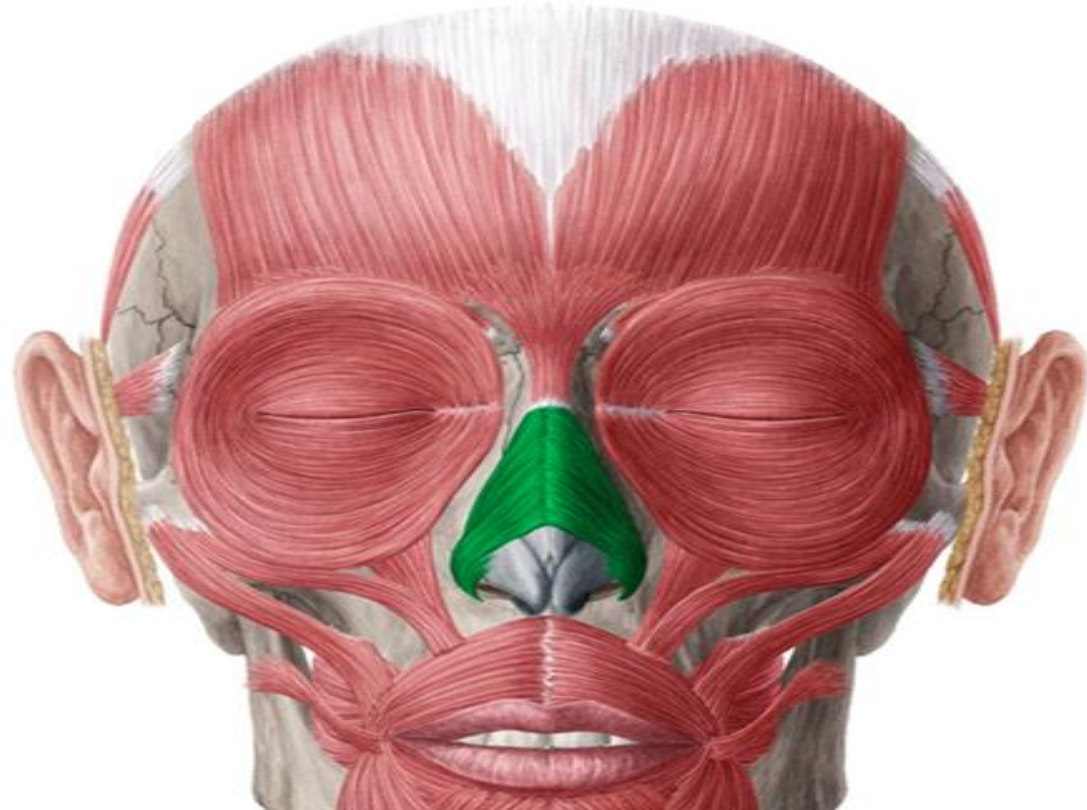
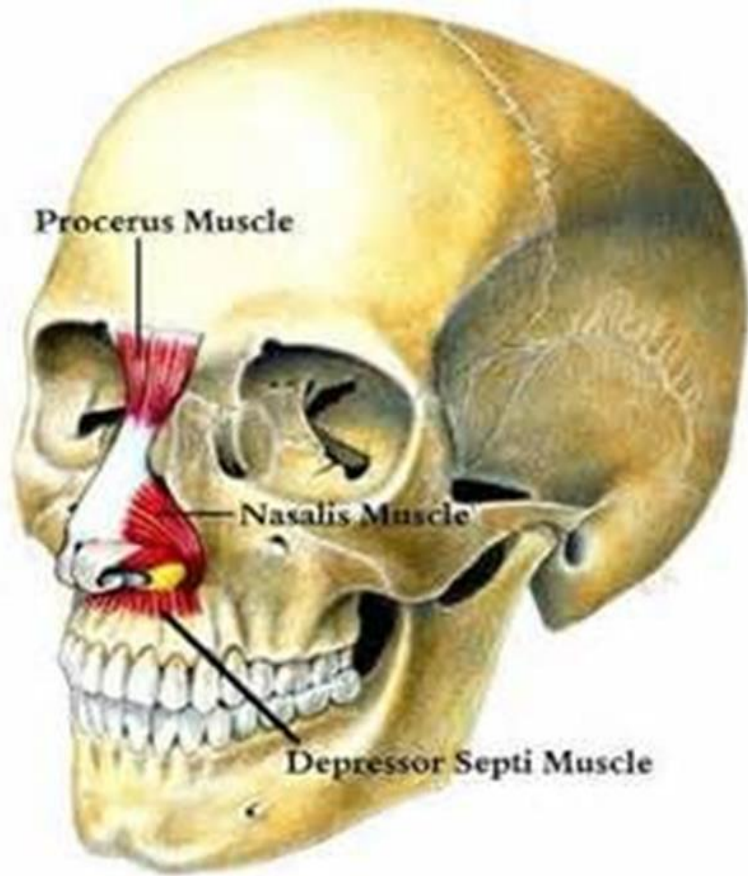
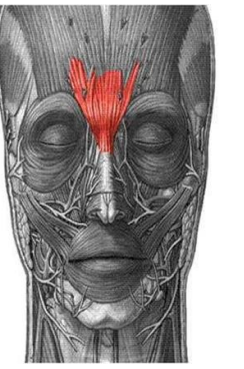

4. Burun Çevresi Kasları

M.Procerus, Burun kökünde yer alan piramit şeklinde bir kastır. Kaşlar arasındaki deriyi aşağıya çeker.

Siniri: N. Facialis

M.Nasalis : Burunun esas kasıdır. Burun kanatlarını hareket ettirir. **Siniri:** N.Facialis



Ağız Çevresi Kasları

M.orbicularis oris, her iki dudakta yer alan, ağız etrafını tamamen dolanan ve kemiğe tutunmayan sirküler bir kastır.

Ağızı kapatır, dudakları öne iter ve konuşmada rol oynar.

M.depressor labii inferioris:

Alt dudak derisini aşağıya çeker.

N. Facialis

M.depressor anguli oris:

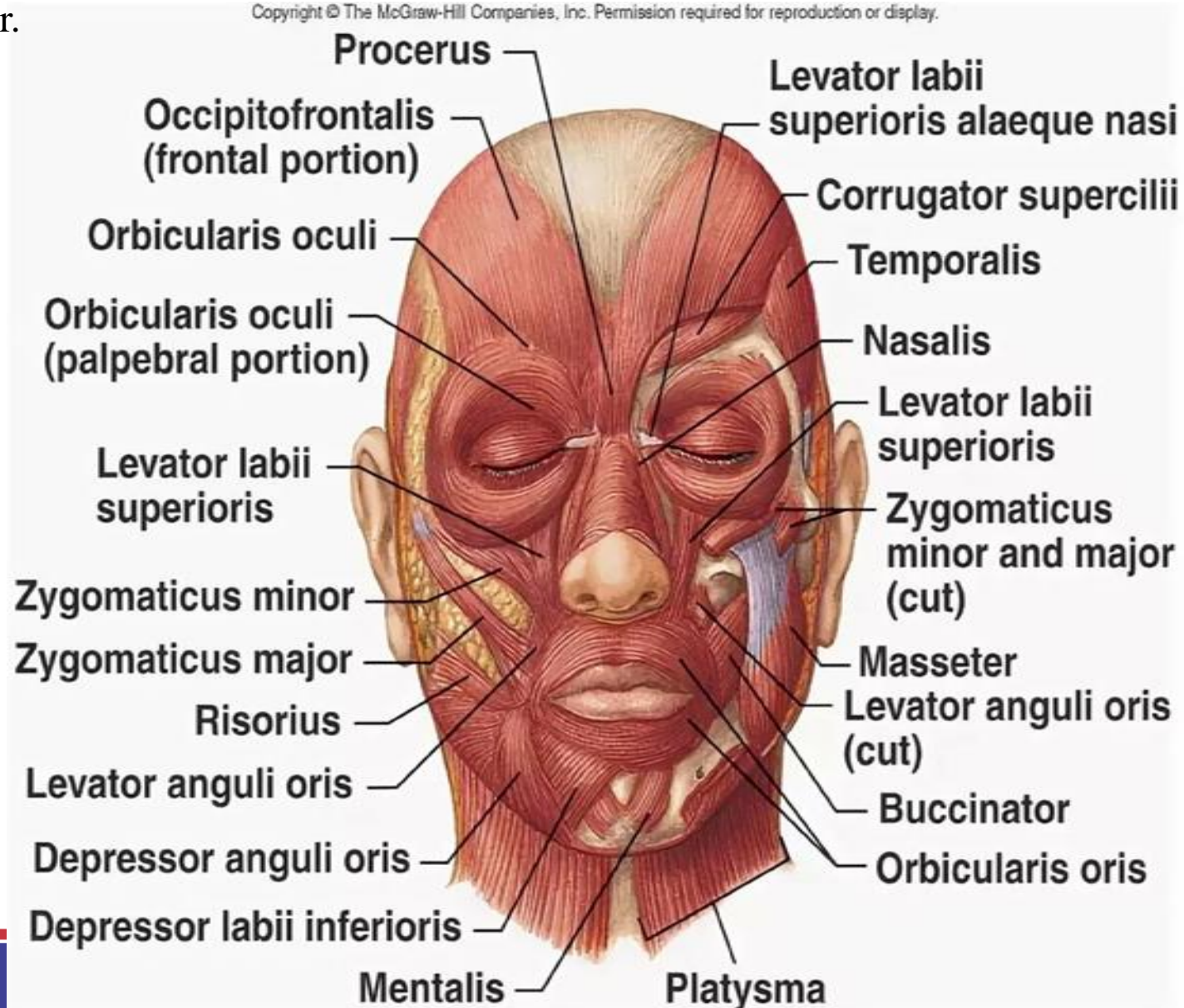
Sağ ve sol dudak köşelerini aşağıya çeker.

M.mentalis:

Çene derisini yukarı doğru çeker.

Diğer kaslar:

- M.levator labii superioris
- M.levator anguli oris
- M.zygomaticus major
- M.zygomaticus minor
- M.levator labii superioris alaeque nasi
- M.risorius
- M.buccinator



Ağız Etrafındaki Kaslar

M. levator labii superior: Üst dudağı yukarı kaldırır.

M. levator anguli oris: Dudakların birleşme kenarlarını kaldırır.

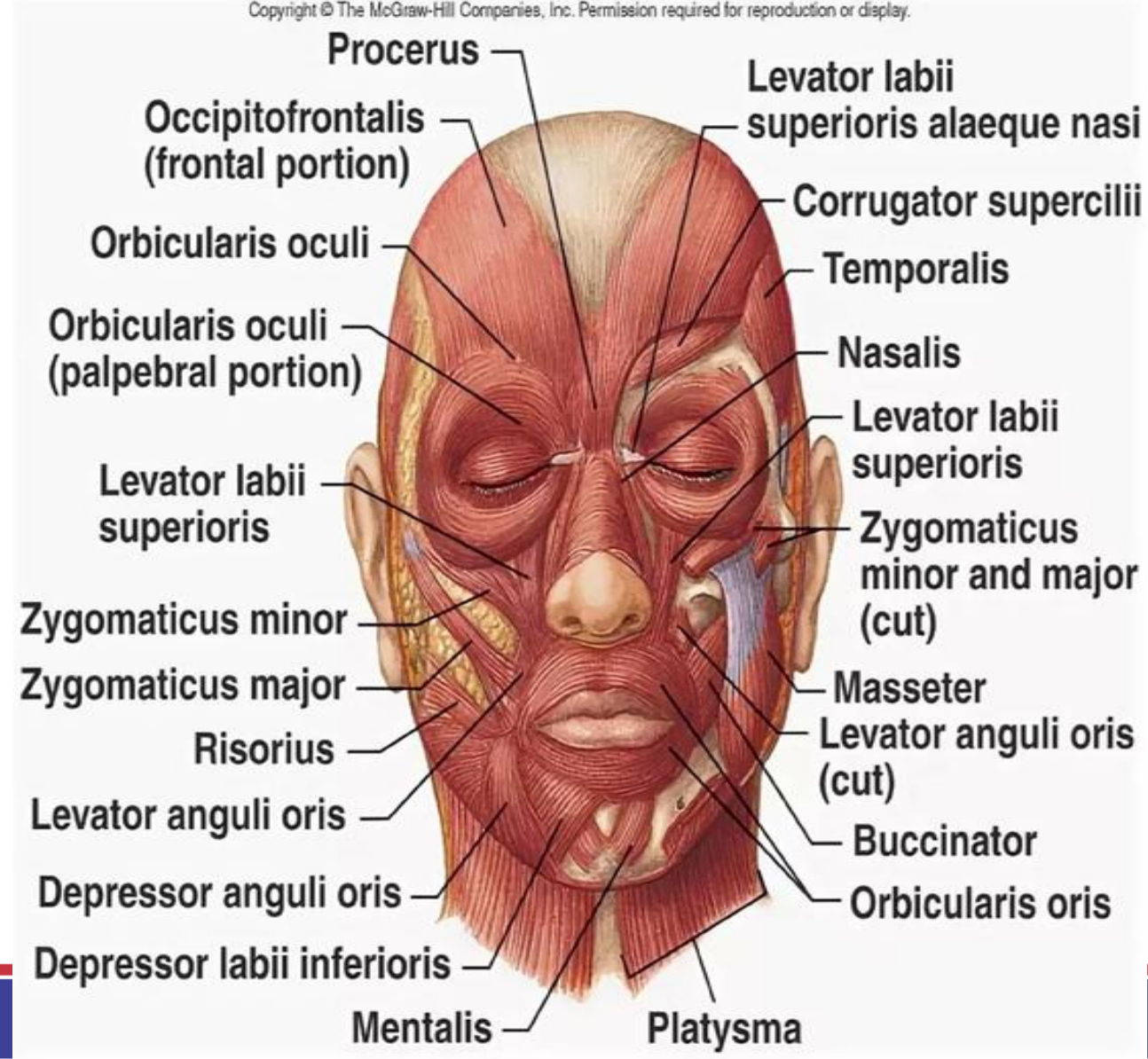
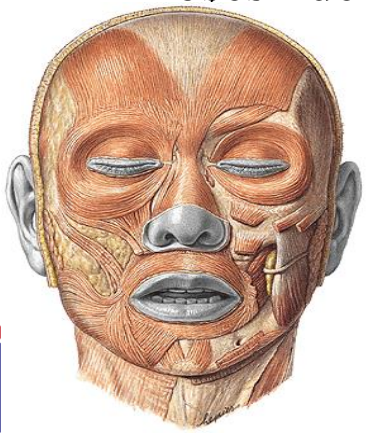
M. risorius: Gülümseme kasıdır.

Ağız açısını yana çeker

M. buccinator: Ağız boşluğunu daraltır.

Havayı dışarı üflerken ve çiğnemede fonksiyonu vardır.

M. zygomaticus major et minor: Ağız kösesindeki deriyi hareket ettirir.



ÇİĞNEME KASLARI

Çiğneme kasları, bir uçları ile mandibula'ya tutunan ve çiğnemededen sorumlu kaslardır.

Çiğneme kasları;

M.masseter: Mandibula'yı kaldırarak ağzı kapatır ve çeneyi öne doğru iter.

N.mandibularis

M. Temporalis: Mandibula'yı kaldırarak ağzı kapatır ve çeneyi geriye doğru çeker.

N.mandibularis

M.pterygoideus medialis: Mandibulayı kaldırır ve çeneyi öne doğru iter.

Çiğneme hareketleri esnasında mandibula'yı karşı tarafa çeker.

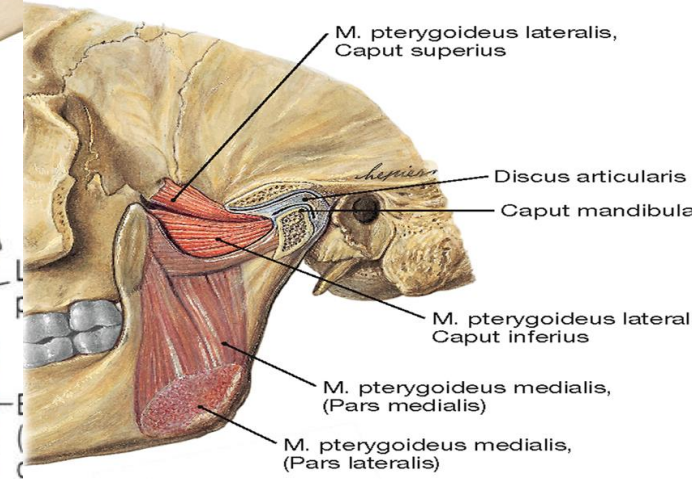
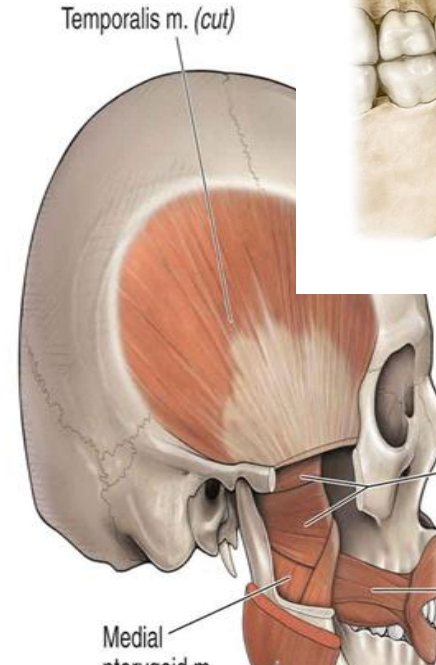
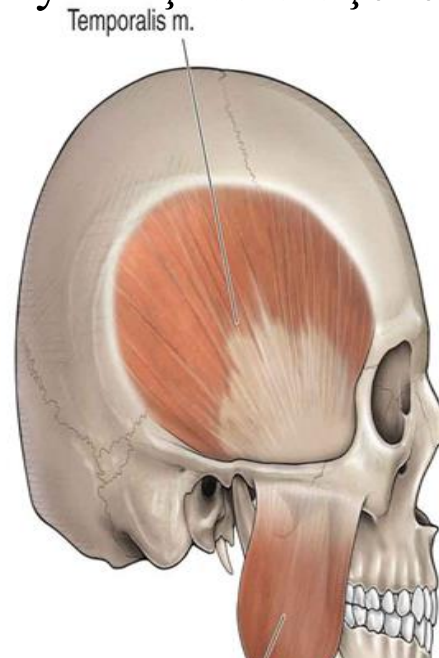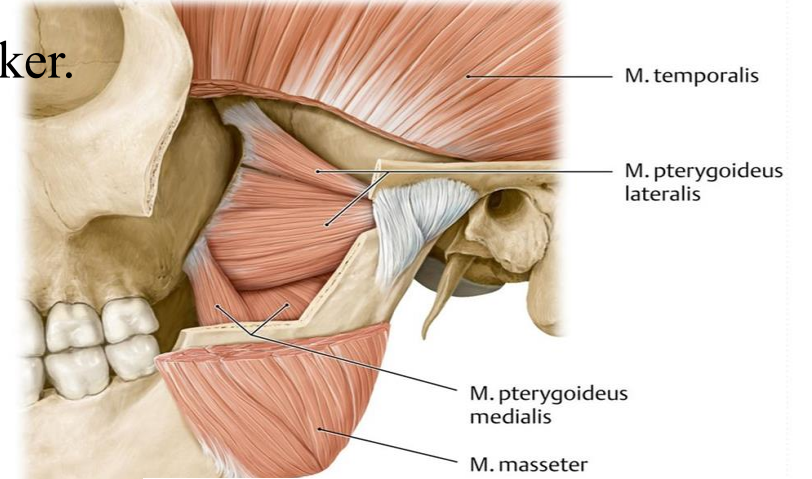
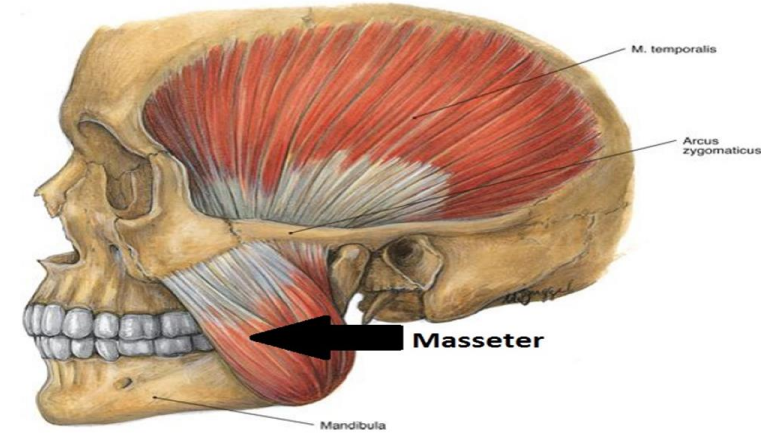
N.mandibularis

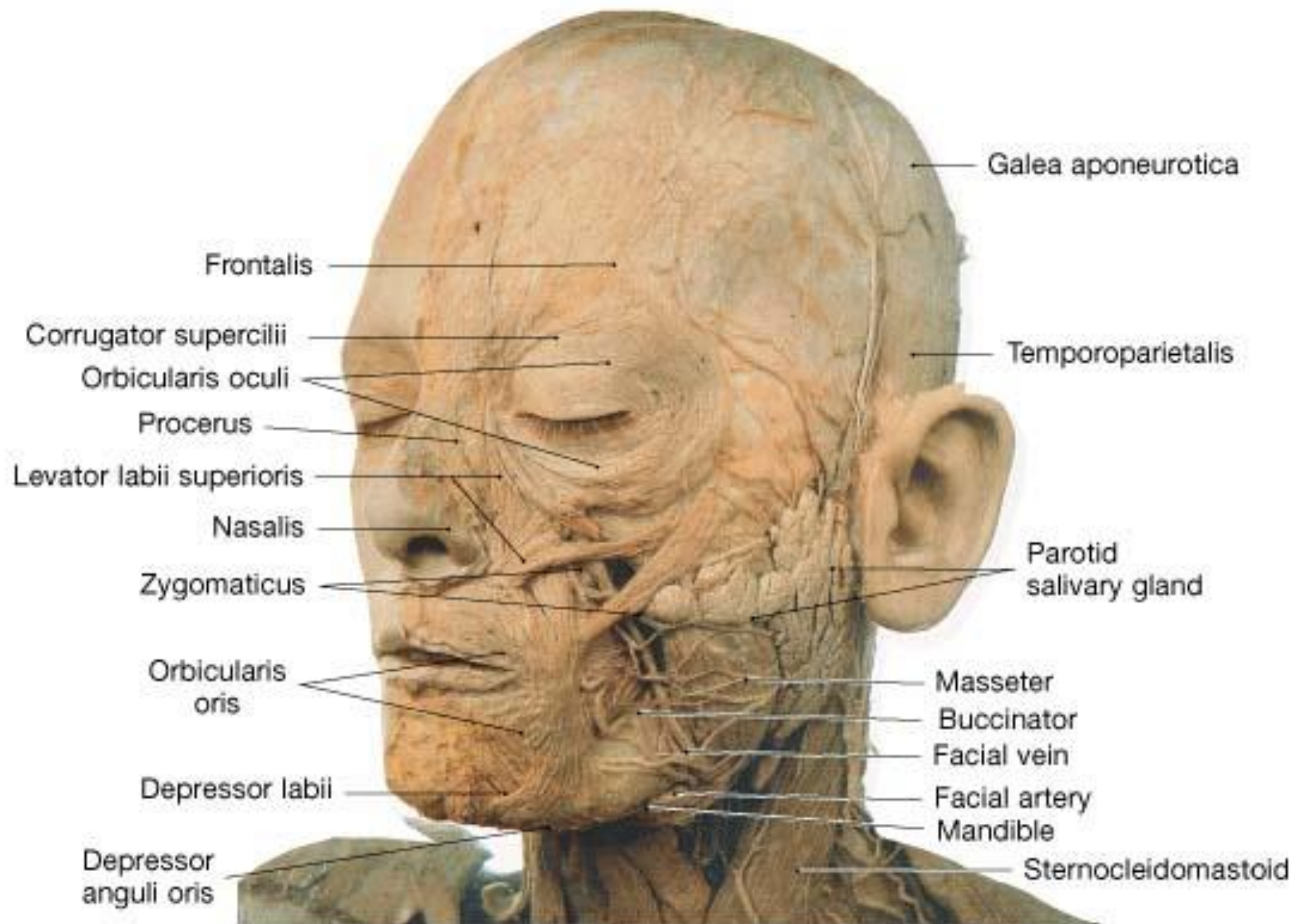
M.pterygoideus lateralis:

Mandibula'yı aşağıya çekerek ağzı açar.

Mandibula'yı sağa sola hareket ettirir.

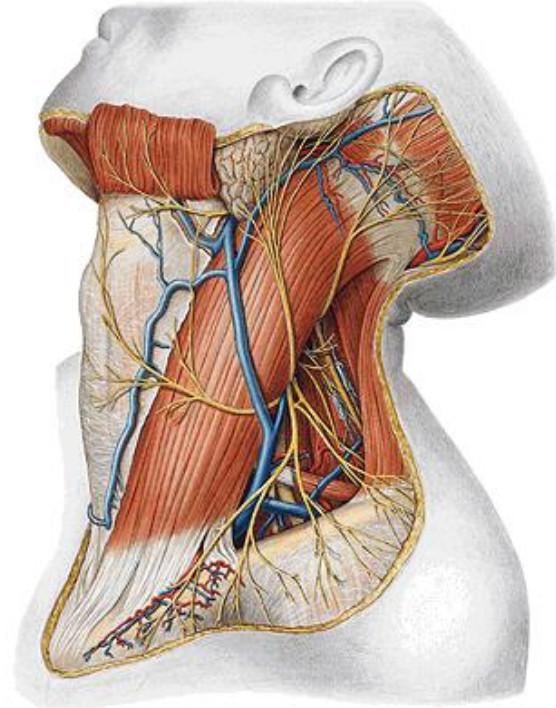
- N.mandibularis





BOYUN KASLARI

- Boyun kasları, boyun ön-yan bölge kasları ve ense (suboccipital) kasları olmak üzere iki grupta incelenir.
- Boynun ön-yan bölgelerinde bulunan kaslar konumlarına göre yüzeysel, orta ve derin olarak incelenir.
- Yüzeysel boyun kasları platysma ve m.sternocleidomastoideus'dur.

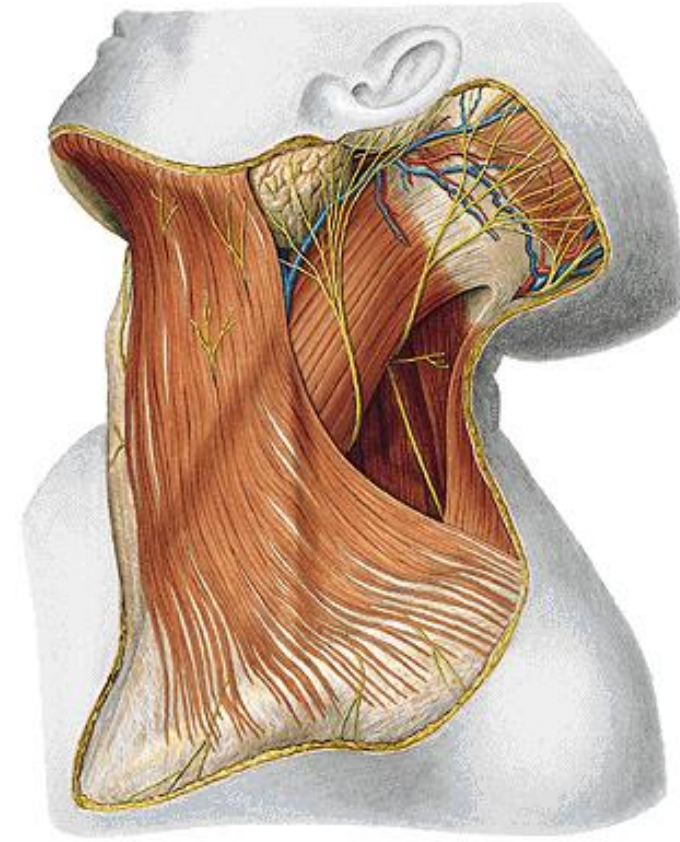
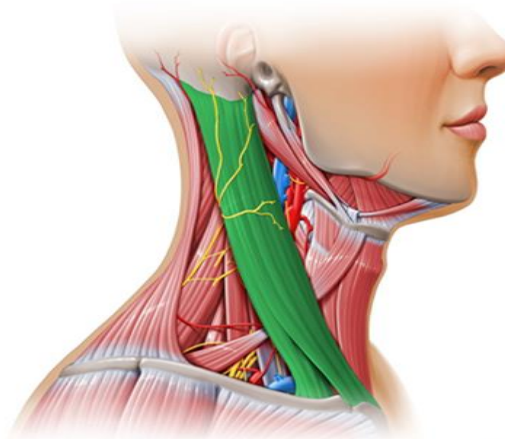


Boyun yüzeyel kasları

M. platysma:

Boyun ön ve yan bölgesi derisinin gerginliğini sağlar.
Alt dudak ve ağız köşesini aşağıya doğru çeker.

N. facialis



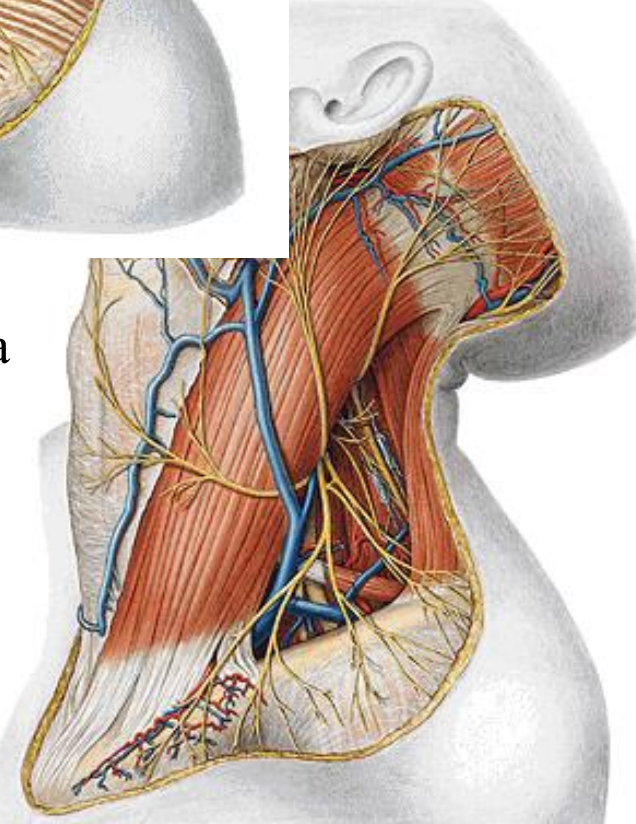
M. sternocleidomastoideus:

O: Sternum ve

I: Proc. mastoideus

S: N. accessorius

Boyunun döndürülmesi, bükülmesi ve gerilmesini sağlar. Tek taraflı kasıldığında yüzü karşı tarafa baktırır, iki taraflı çalıştığında ise boyuna fleksiyon yaptırır.



Orta plan boyun kasları

Bu kaslar hyoid kemiğe tutunur.

Hyoid kemiğe göre hyoid üstü kaslar ve hyoid altı kaslar olmak üzere iki grupta ele alınır.

Bu kaslar hyoid kemik vasıtasıyla bağlı oldukları larynx ve dolayısıyla yutma, konuşma ve solunum esnasında trakenin pozisyonunu ayarlayarak fonksiyonların amacına uygun bir şekilde gerçekleştirilmesini sağlar.

Hyoid üstü kaslar; Suprahyoid kaslar:

Dil kemiği (os hyoideum) üstünde bulunan kaslardır. Bu kaslar hyoid kemiği dolayısıyla larynx'i yukarı kaldırırılar ya da alt çeneyi aşağı çekerler.

M.digastricus

M.stylohyoideus

M.mylohyoideus

M.geniohyoideus



Orta Planda Yer Alan Boyun Kasları

M. digastricus: İki karnı bulunan bir kastır.

Çeneyi açar ya da larynx'i ve dil kökünü yukarı kaldırır.

Arka karnı n. facialis, ön karnı ise n. mandibularis

M. stylohyoideus:

O: Processus styloideus

I: Os hyoideum

S: N. facialis

F: Os hyoideum'u arka yukarıya çeker.

M. mylohyoideus:

O: Corpus mandibulae'nin iç yüzü

I: Os hyoideum'a tutunur.

S: N. mandibularis

F: Ağız tabanını yükseltir, os hyoideum'u öne ve yukarıya çeker.

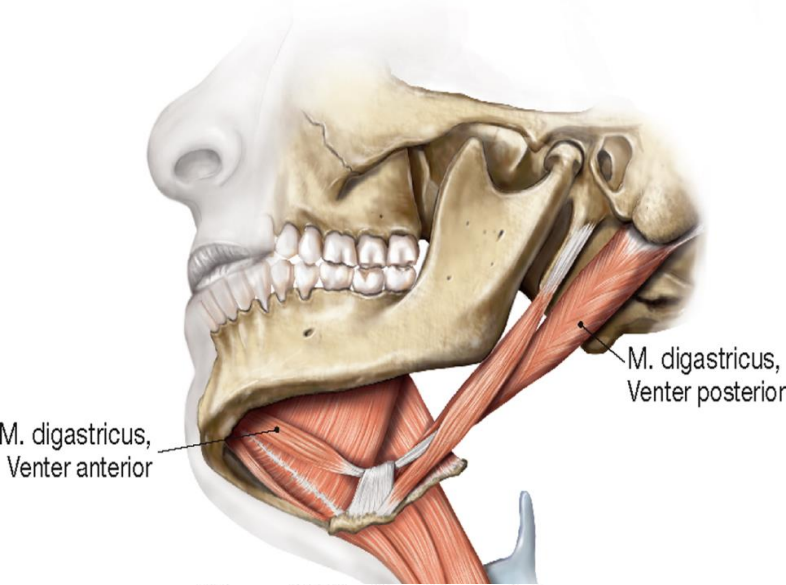
4. M. geniohyoideus:

O: M. mylohyoideus'un üstünde, mandibula

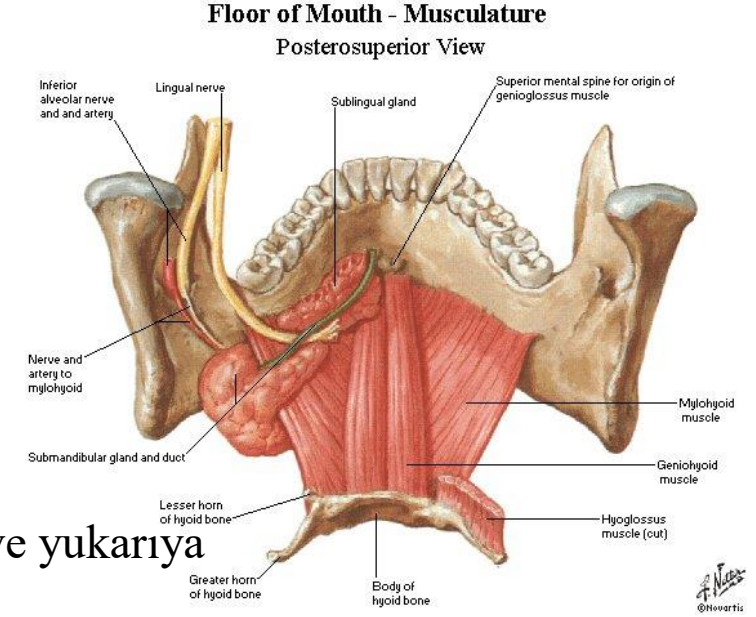
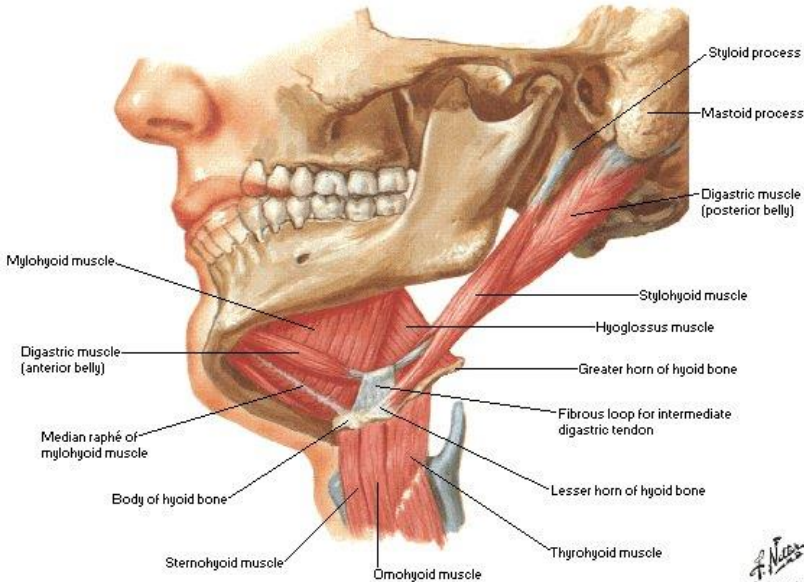
I: Os hyoideum

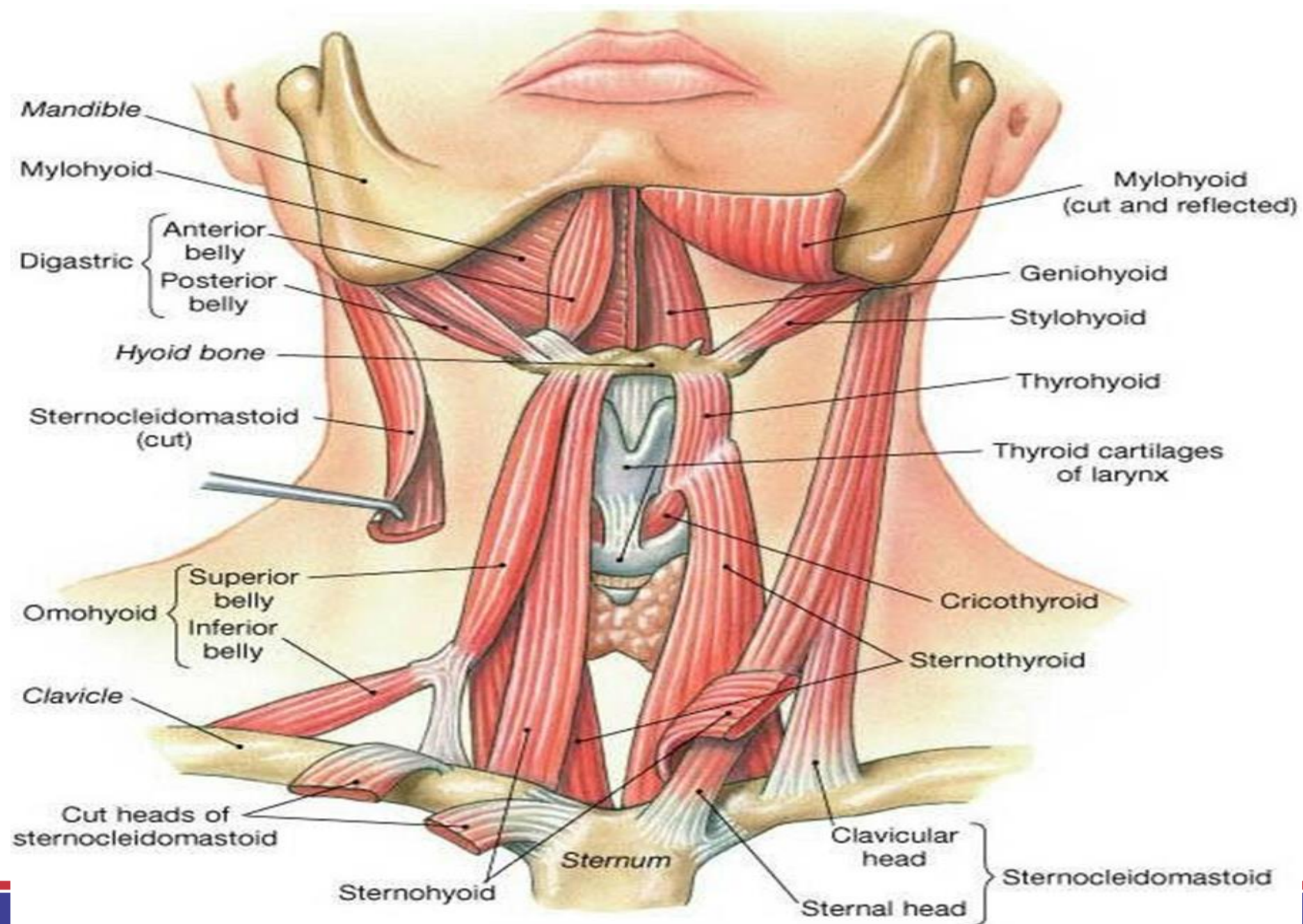
S: N. mandibularis uyarır.

F: Hyoid kemiği öne çeker



Floor of Mouth - Musculature
Lateral, Slightly Inferior View





(a) Anterior view

Infrahyoid Kaslar

Hyoid kemiğin altında bulunan kaslardır.

Bu kaslar hyoid kemiği ve larynx'i aşağıya çekerler.

Tamamı ansa cervicalis adı verilen bir sinir kangalı tarafından uyarılırlar .

M.omohyoideus

Hyoid kemiği aşağı çeker.

S: Ansa cervicalis

M.sternohyoideus:

Hyoid kemiği aşağıya çeker.

N.facialis

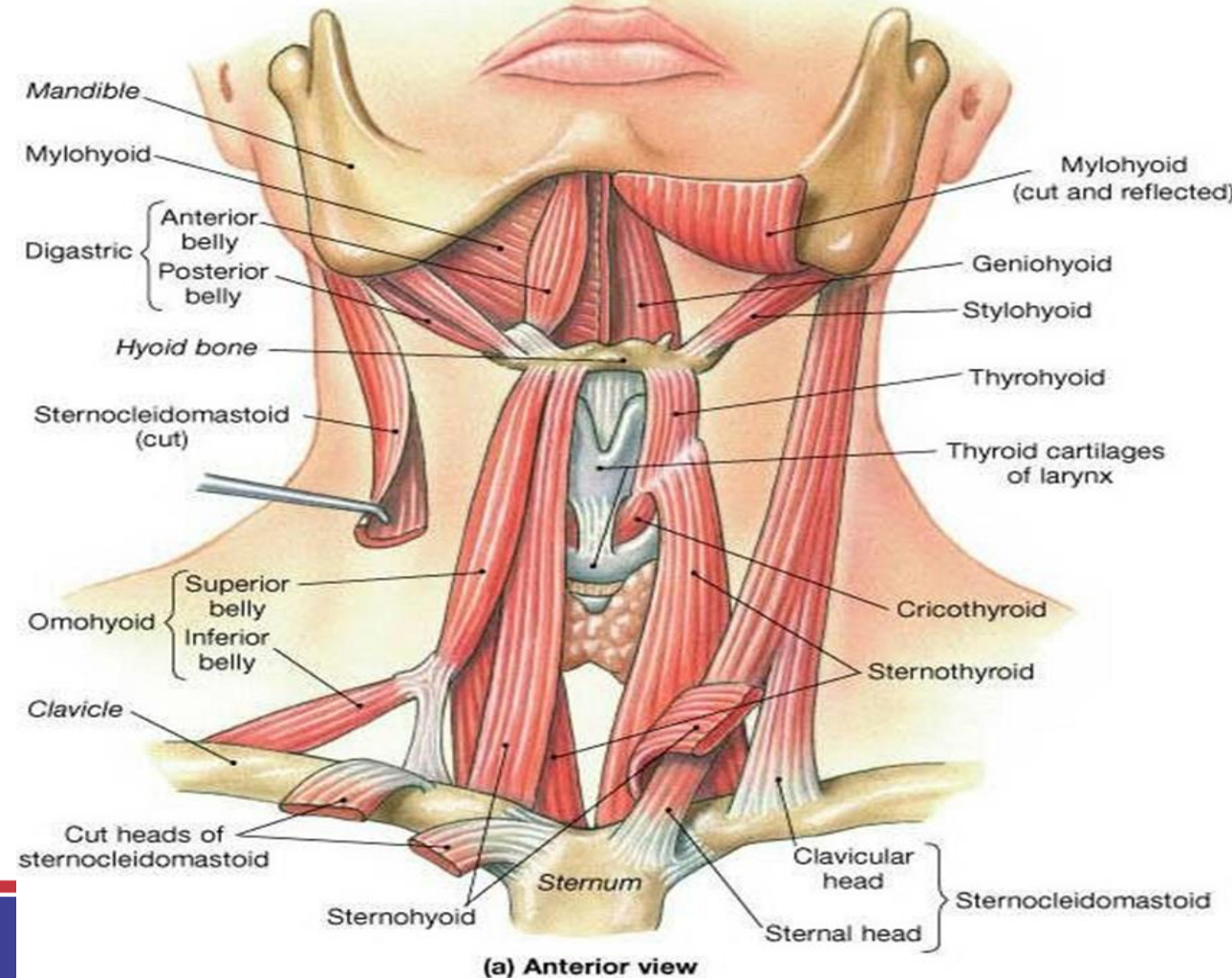
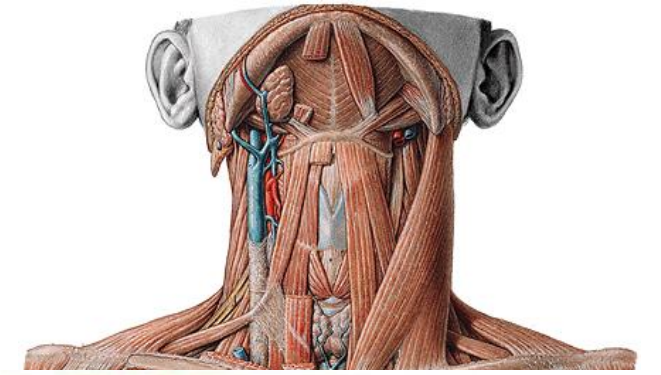
M.thyrohyoideus: Hyoid kemiği aşağı çeker. Hyoid kemik sabit ise larynx'i yukarı çeker.

C1 Spinal sinir

M.sternothyroideus:

Yutkunma ve konuşma esnasında yukarı çıkmış olan larynx'i aşağıya çeker

Ansa cervicalis



Derin boyun kasları

Bu kaslar inspirasyona yardım eder.

M.Scalenus Anterior: 1.kaburgayı yukarı kaldırır.

Boynu karşı tarafa çevirir.

Derin inspirasyonda aktiftir.

M.Scalenus Medius: 1.kaburgayı yukarı kaldırır.

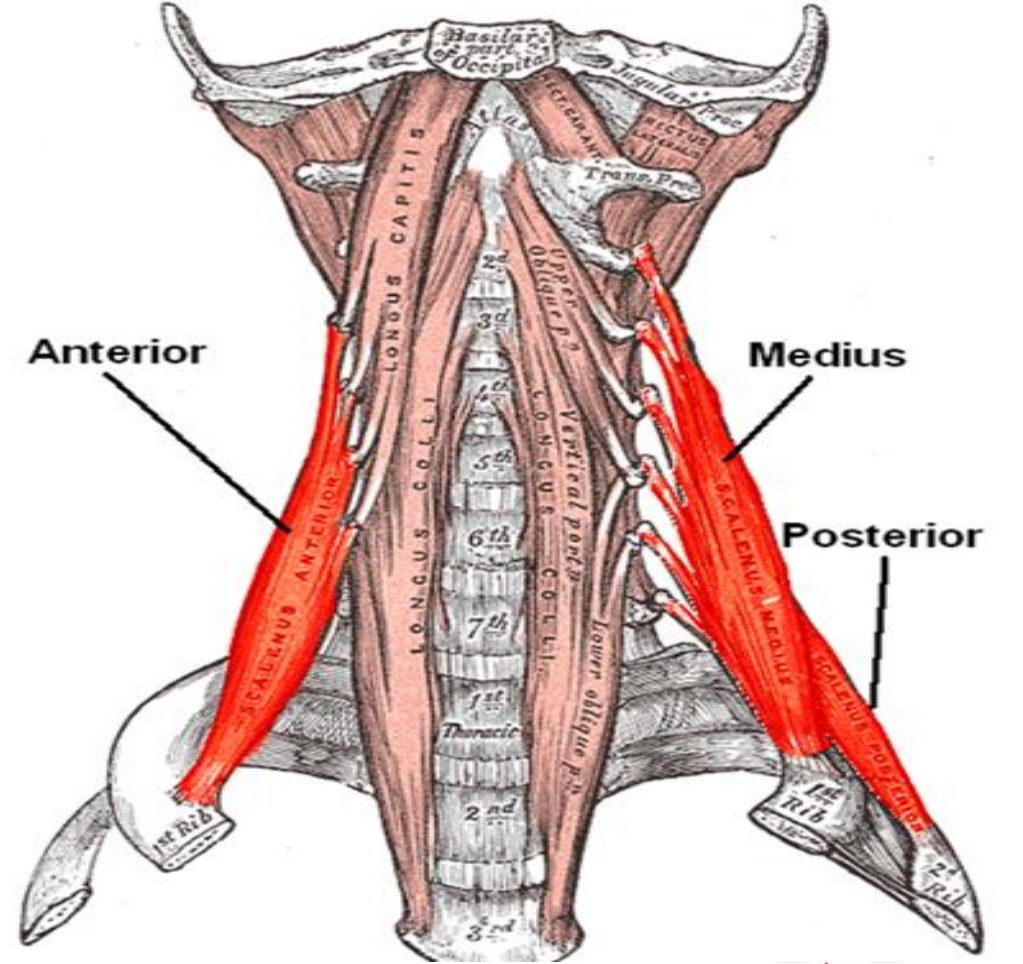
Boynu aynı tarafa doğru bükür.

Derin inspirasyonda aktiftir.

M. Scalenus Posterior: 2.kaburgayı yukarı kaldırır.

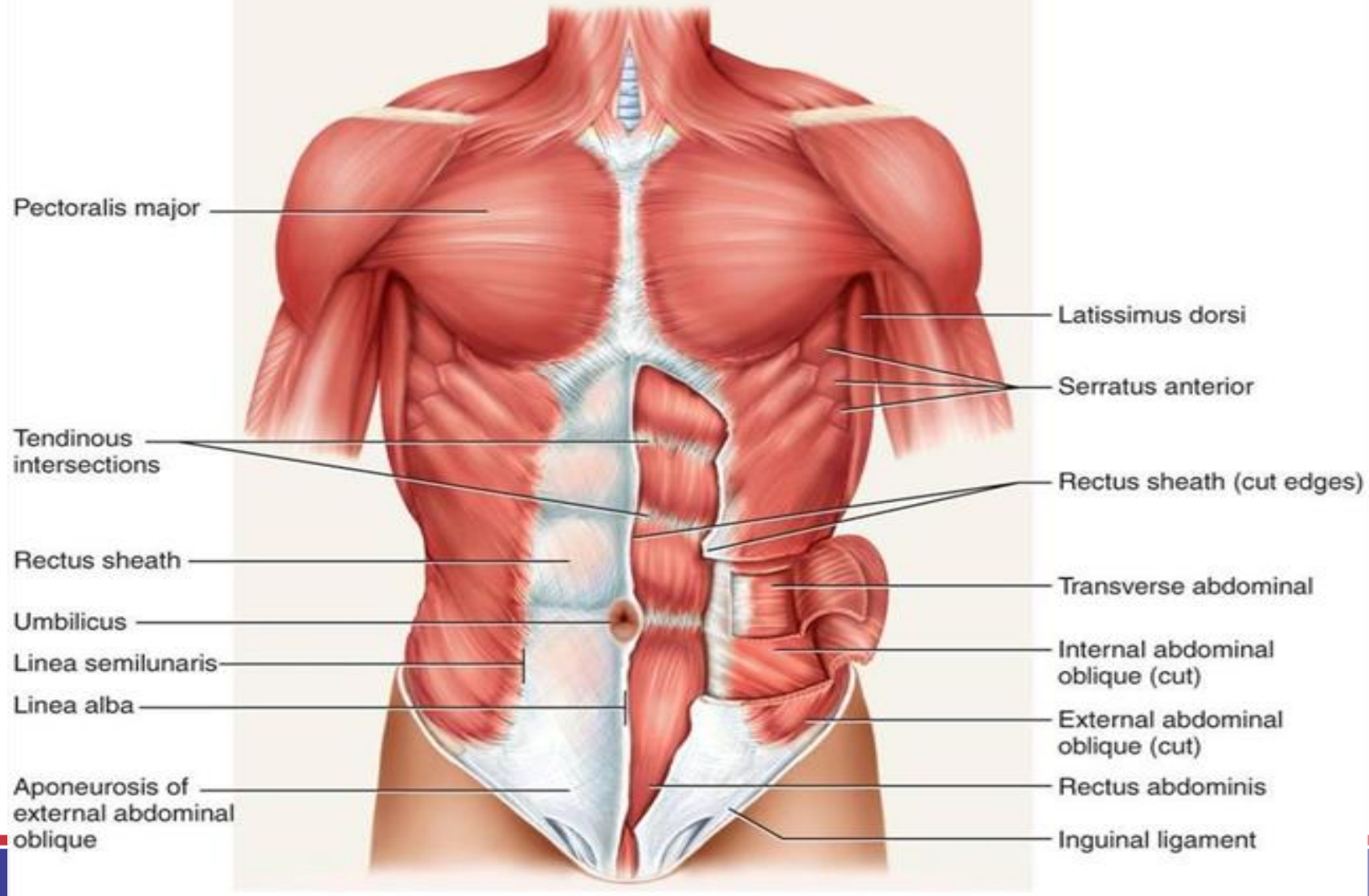
Boynu aynı tarafa bükür.

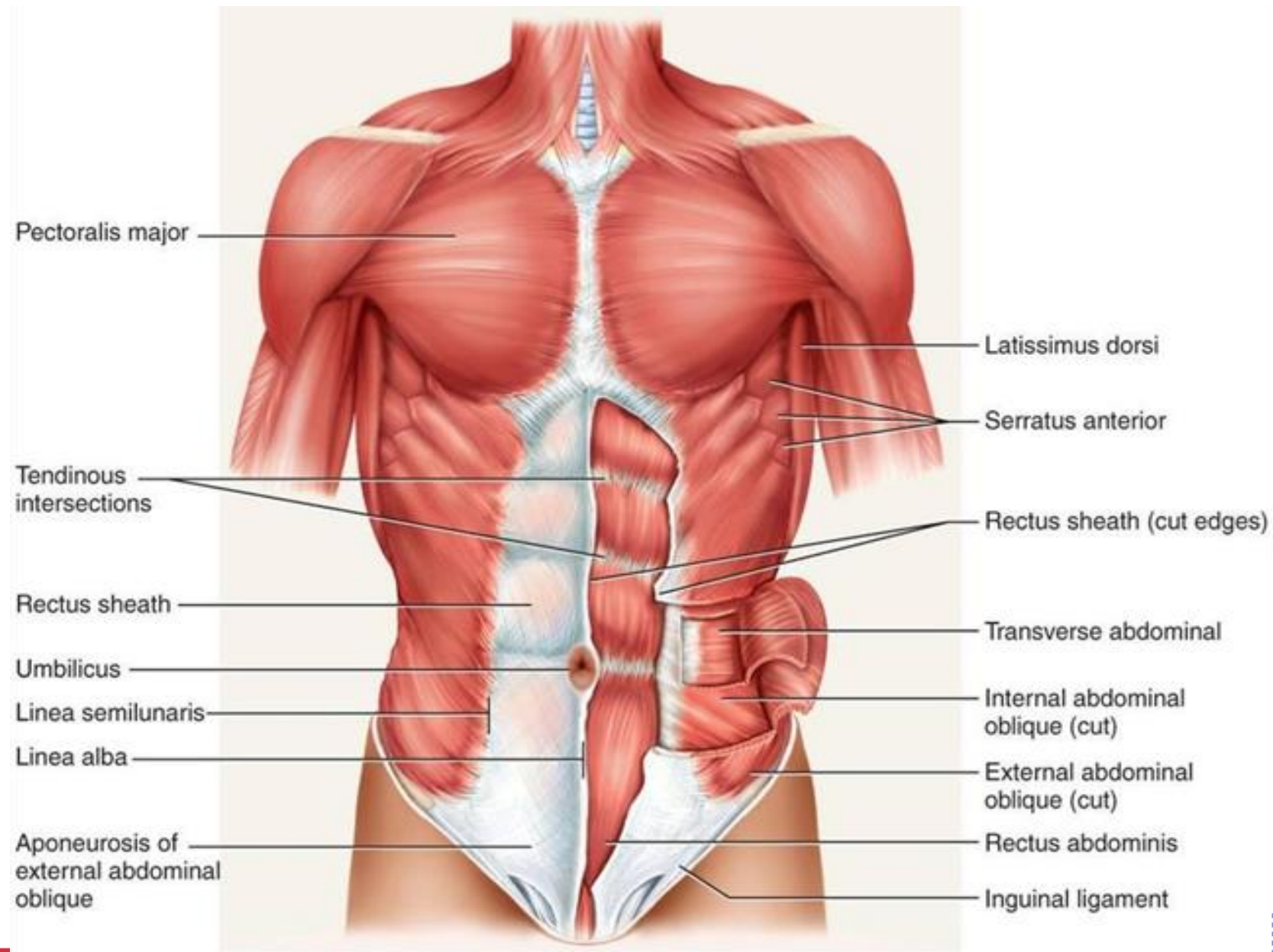
Derin inspirasyonda aktiftir.



GÖVDE KASLARI

- Gövde kasları, sırt kasları, göğüs kasları ,karın kasları ve pelvis çıkışını kapatan kaslar olmak üzere 4 gruba ayrılır.

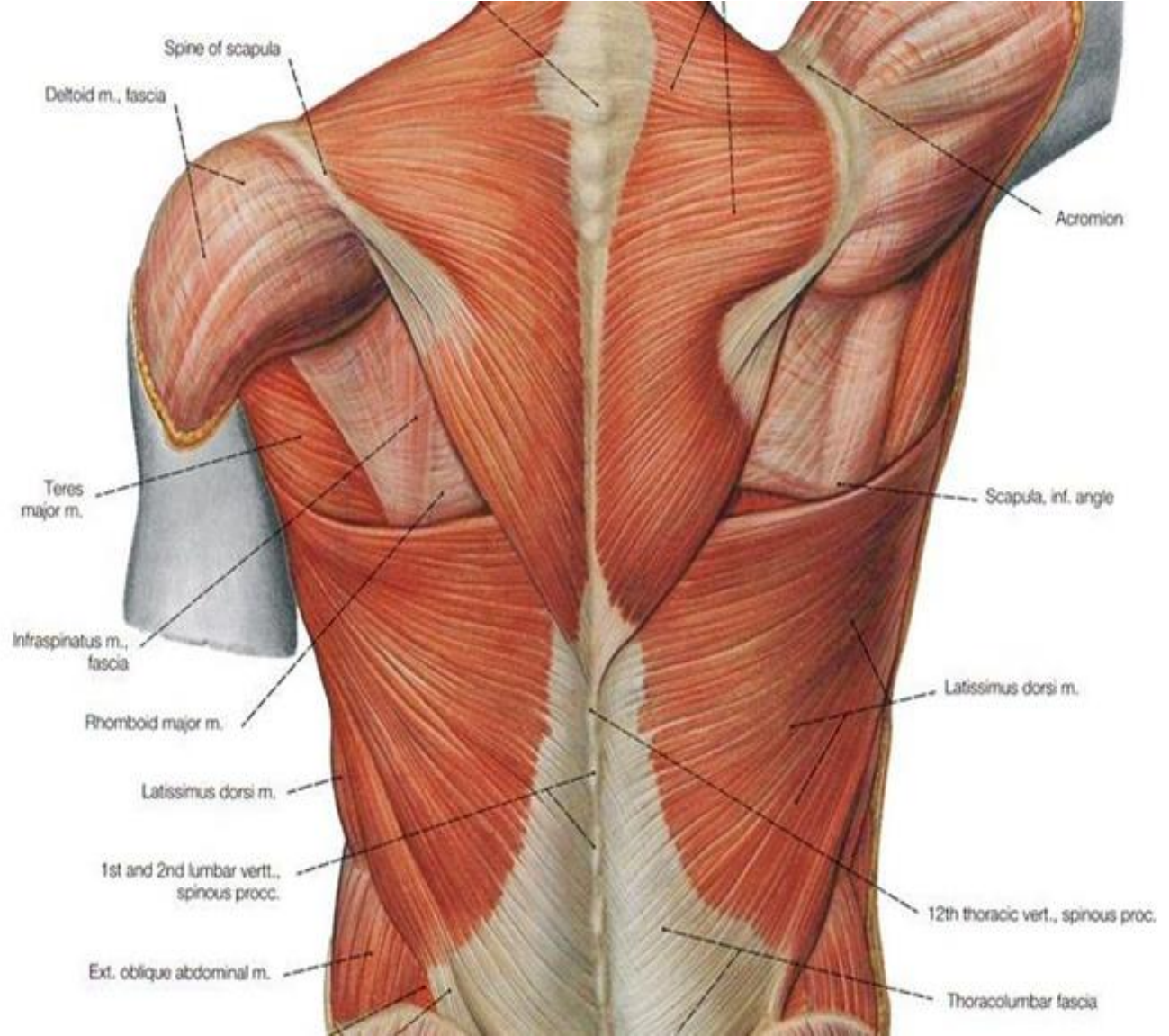




SIRT KASLARI

1. YÜZEYEL SIRT KASLARI

- **M.trapezius**
- **M.latissimus dorsi**
- **M.levator scapulae**
- **M.rhomboideus major**
- **M.rhomboideus minör**
- **M.serratus posterior superior**
- **M.serratus posterior inferior**
- **Mm. Levatores costarum**



Yüzeyel Sırt Kasları

1. M. trapezius: Her iki tarafın kası bir araya geldiğinde karo şekli oluşturduklarından böyle bir isim verilmiştir.

S: N. accessorius

F: Skapulayı yukarı, aşağı ve iç yana hareket ettirir. Baş ve boyunu karşı tarafa çevirir, aynı tarafa büker.

2. M. latissimus dorsi: Sırtın en geniş kası anlamına gelir.

O: Kaburga ve omurlardan

I: Humerus'un iç yüzüne

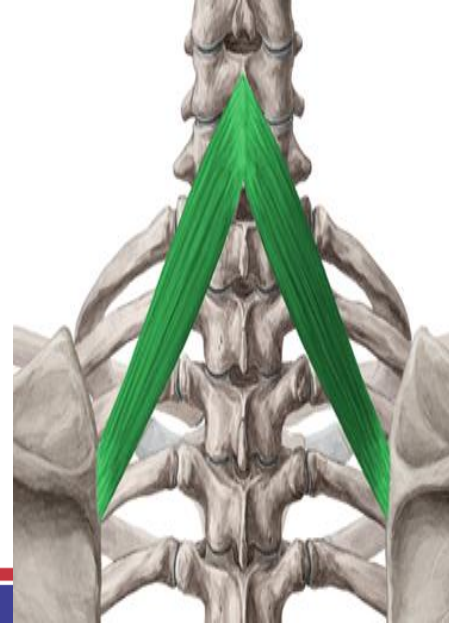
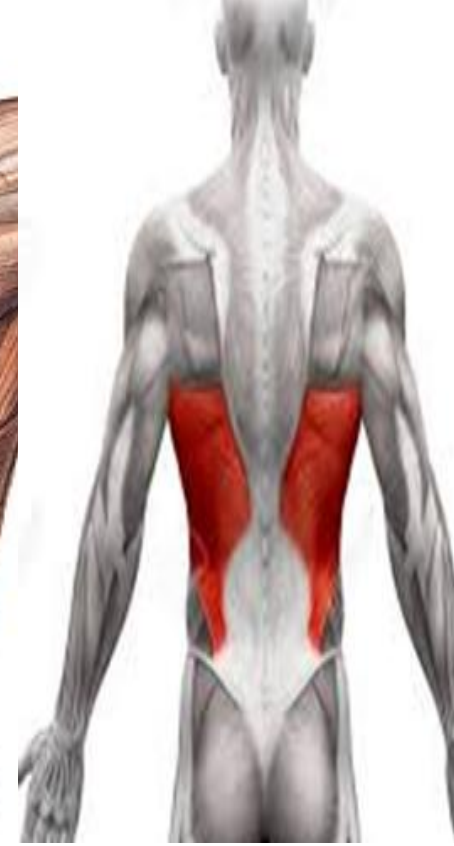
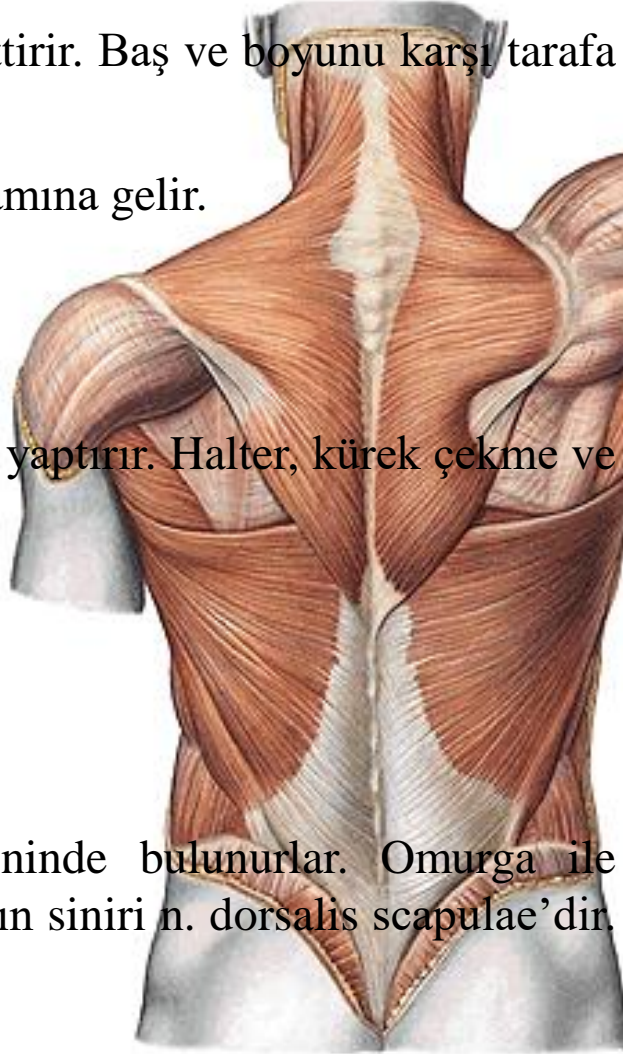
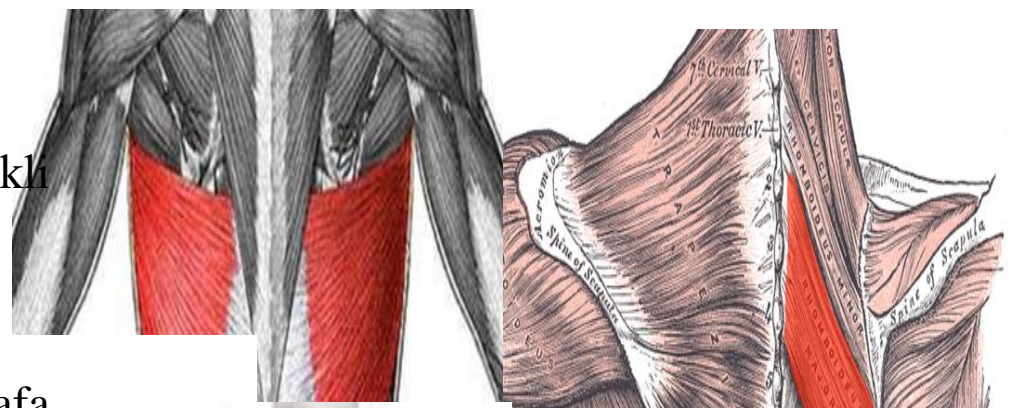
F: Kola ekstensiyon, iç rotasyon ve adduksiyon yaptırır. Halter, kürek çekme ve barfiks gibi sporlarda aktiftir.

3. M. levator scapulae

4. m. rhomboideus major

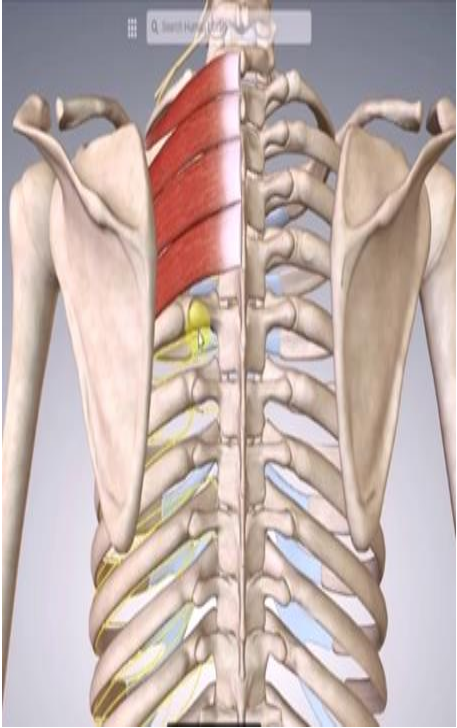5. m. rhomboideus minor:

Bu kaslar yukarıda anlatılan iki kasın derininde bulunurlar. Omurga ile scapula'nın iç kenarı arasında uzanan bu kasların siniri n. dorsalis scapulae'dir. Skapula'yı yukarı ve iç yana hareket ettirirler.



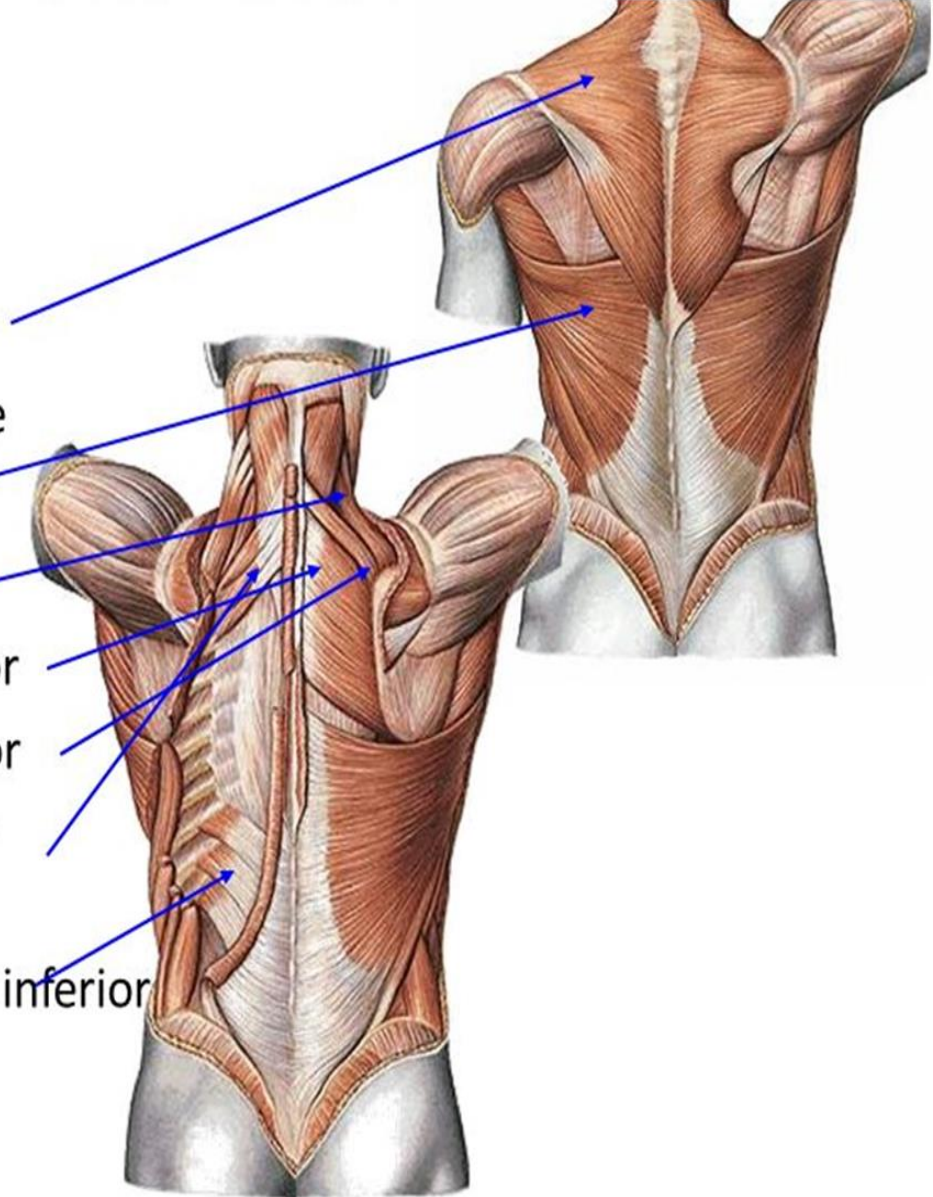
6- M.serratus posterior

- **Siniri:** 2-5. interkostal sinirler
- **İşlevi:** 2-5.kaburgaları kaldırarak inspirasyona yardım eder



- **Yüzeyel sırt kasları:**

- M.trapezius
- M.transversus nuchae
- M.latissimus dorsi
- M.levator scapulae
- M.rhomboideus major
- M.rhomboideus minor
- M. serratus posterior superior
- M. serratus posterior inferior

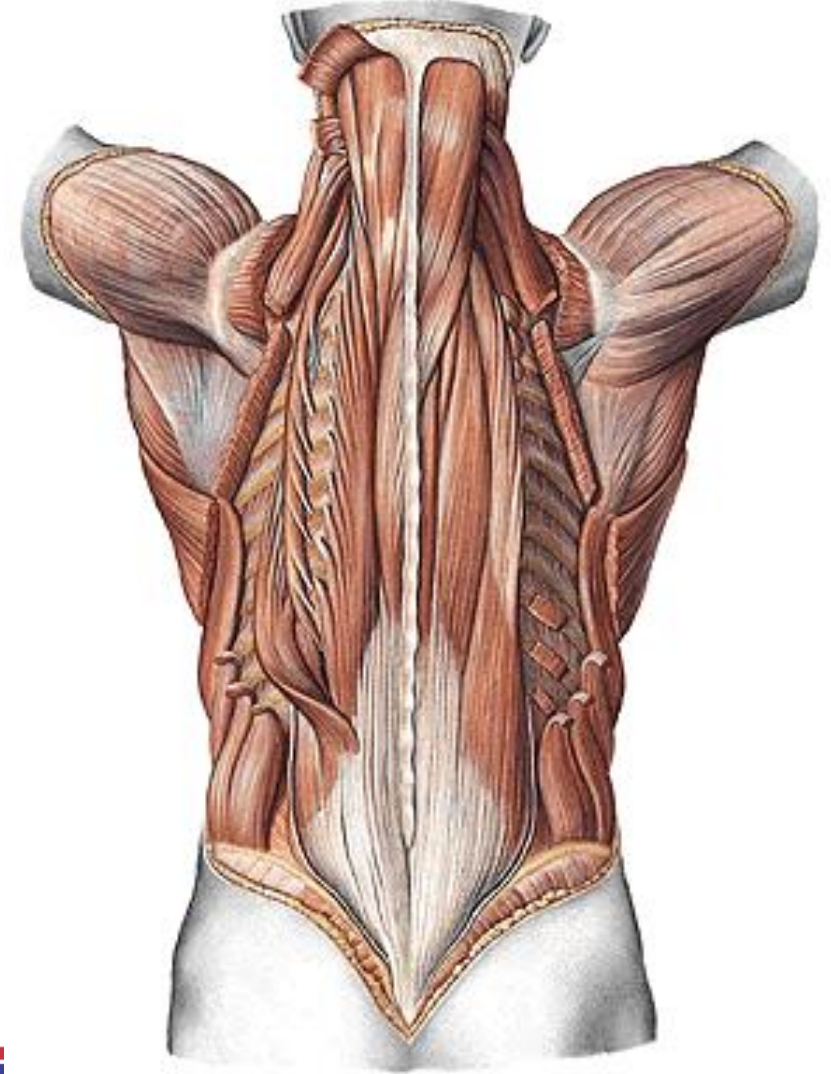


Derin Sırt Kasları

Yüzeyel sırt kaslarının derininde bulunan ve vücut ekseninin uzunlamasına seyreden kaslardır.

Gövdenin dik tutulması, ekstensiyonu, yanlara fleksiyonu ve rotasyonunu sağlarlar.

Bu kaslar kendi segmentlerindeki spinal sinirlerin arka dalları tarafından uyarılırlar.



GÖĞÜS KASLARI

- Göğüs kasları göğüs ön duvarında ve göğüs kafesinde kaburgalar arasında yerleşim gösterir.
- **M.intercostales intimi, m. Transversus thoracis ve m.subcostalis** ise göğüs duvarının iç yüzünde bulunurlar.

Göğüs ön duvarı kasları;

M. pectoralis major

M. pectoralis minor

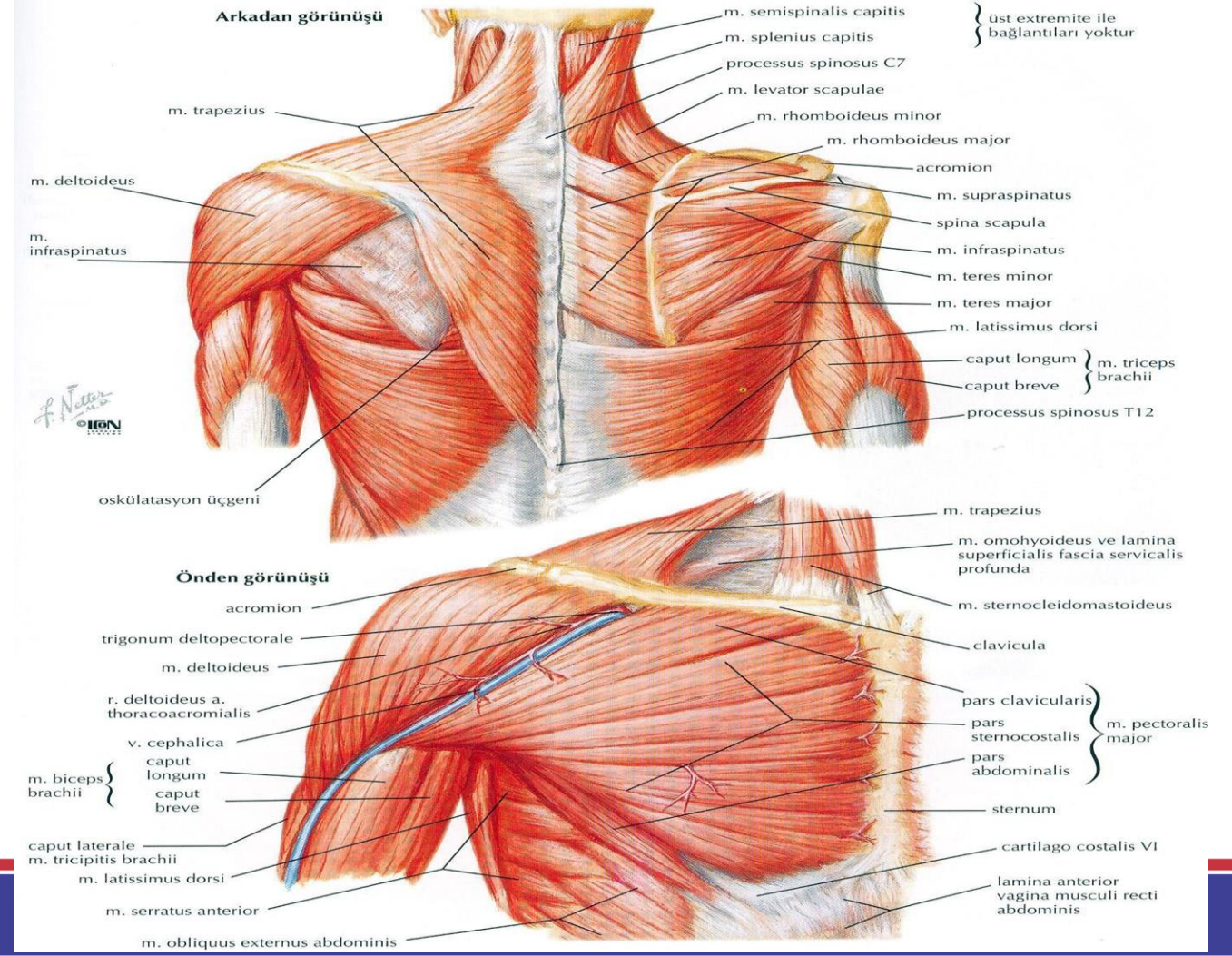
M. Subclavius

M. Serratus anterior

Mm. Intercostales externi

Mm. Intercostales interni

Diaphragma



1. **M. pectoralis major:**

Göğüs kabarıklığını yapan kastır. Kola adduksiyon, iç rotasyon ve fleksiyon yaptırır.

Tırmanma ve barfiks hareketlerinde çalışır.

Derin inspirasyonda aktiftir.

N. Pectoralis medialis ve lateralis

2. **M. pectoralis minor:** Bir önceki kasın hemen altında bulunan küçük bir kastır.

Scapula'yı öne ve aşağı doğru çeker.

N. Pectoralis medialis ve lateralis

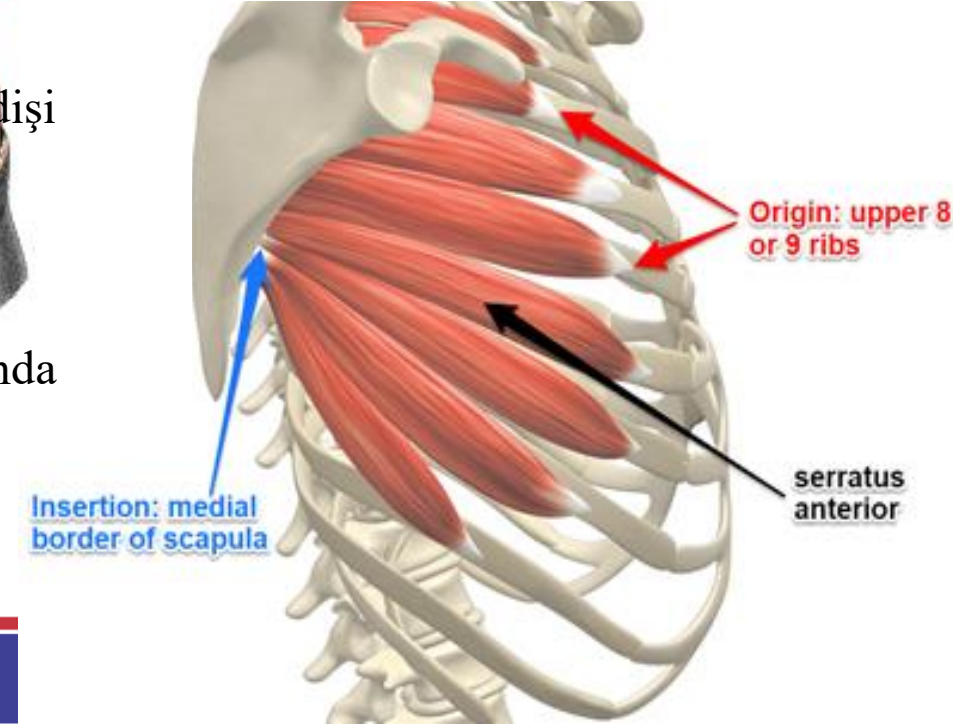
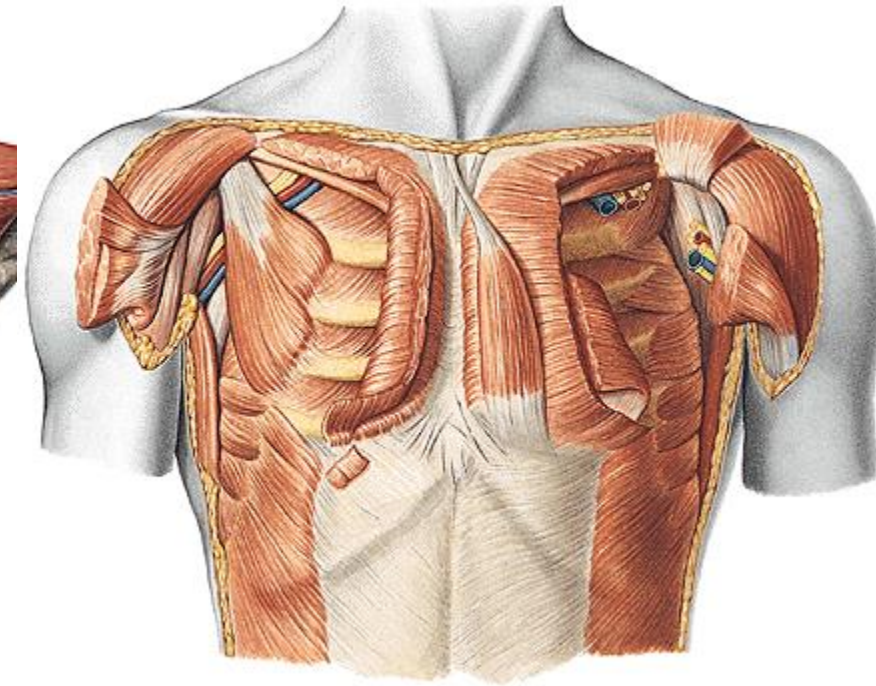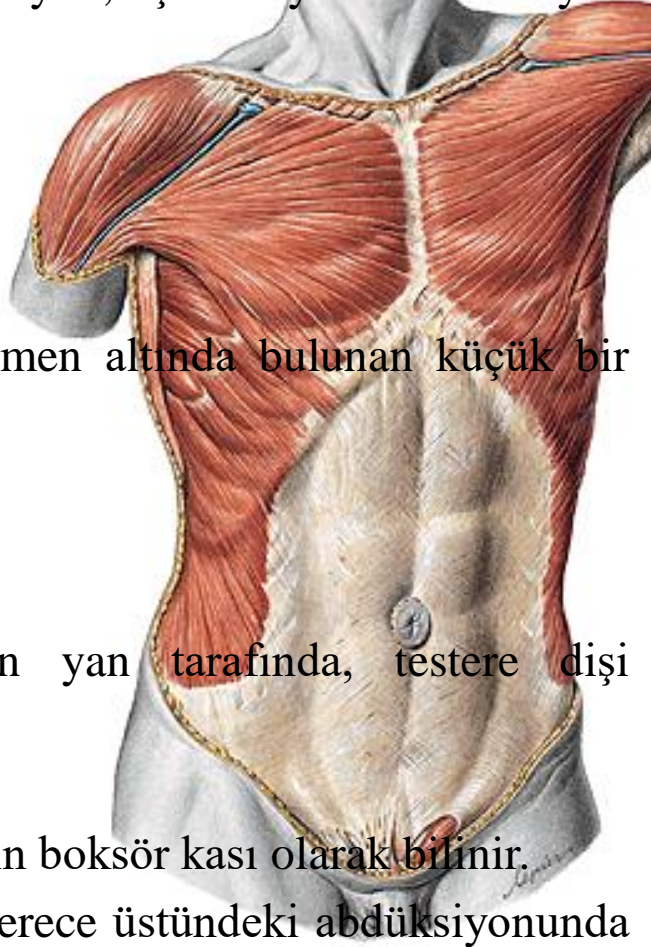
3. **M. serratus anterior:** Göğüs kafesinin yan tarafında, testere dişi görünümünde bir kastır.

N. Dorsalis scapulae

Yumruk atma hareketi esnasında aktif olduğu için boksör kası olarak bilinir.

Kola hiperabduksiyon yaptıran esas kolun 90 derece üstündeki abduksiyonunda rol oynar.

İnspirasyona yardım eder.



Göğüs Esas Kasları

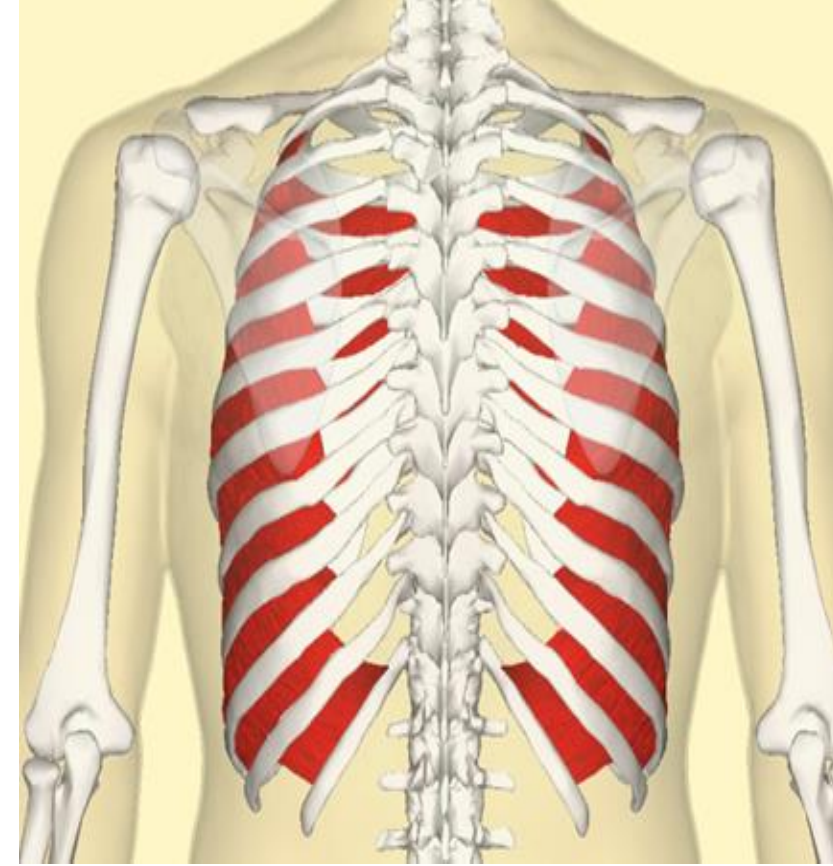
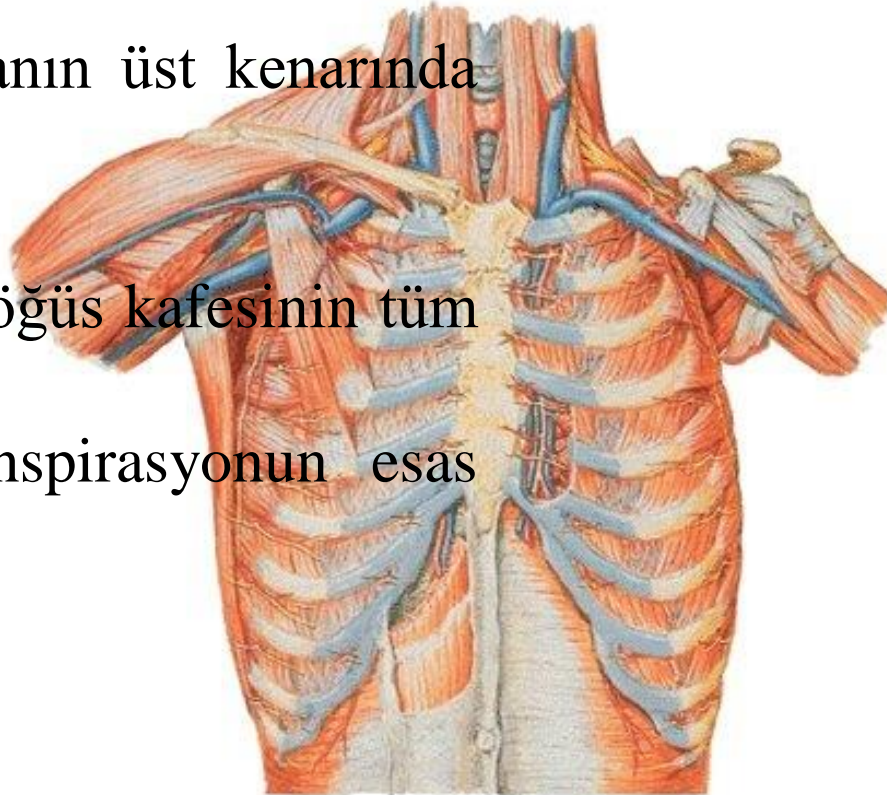1. Mm. intercostales externi: Kaburgalar arasını dolduran kaslardan dıştakidir.

Origo: 12. Kaburga hariç her kaburganın alt kenarından başlar.

Insertigo: Alttaki kaburganın üst kenarında sonlanır.

Siniri: İnterkostal sinirler

- Kaburgaları kaldırarak göğüs kafesinin tüm çaplarını arttırır.
- Diyafram ile birlikte inspirasyonun esas kasıdır.



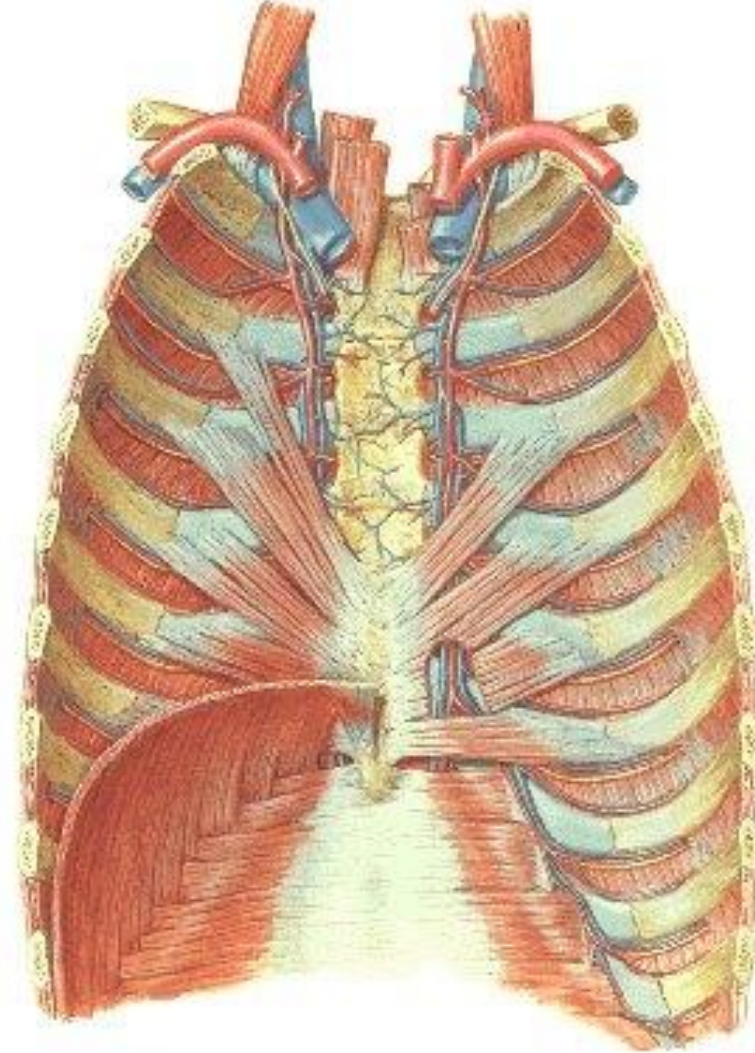
Göğüs Esas Kasları

2. Mm. intercostales interni: Bir önceki kasın daha derininde yerleşmiş olan kaburgalar arası kastır.

Siniri: İnterkostal sinirler

Kaburgaları aşağıya çekerek ekspirasyona yani soluk vermeye yarar. yardım eder.

3. Mm. intercostalis intimi: En içteki kastır. Mm. intercostales interni'ya benzer. İki kas arasında a., v., n. intercostalis'ler seyreder.



4. Diaphragma

Göğüs kafesi ile karın boşluğunu birbirinden ayıran kas ve zar yapısında bir oluşumdur.

İlk 6 kıkırdak kaburga, proc. Xiphoideus ve ilk 2.-3. bel omurlarının gövdelerinden başlar.

Çevreden merkeze gidildikçe kas yapısı zara dönüşür

Centrum tendineum denilen orta bölgedeki sıkı bağ dokusu yapısı olarak sonlanır.

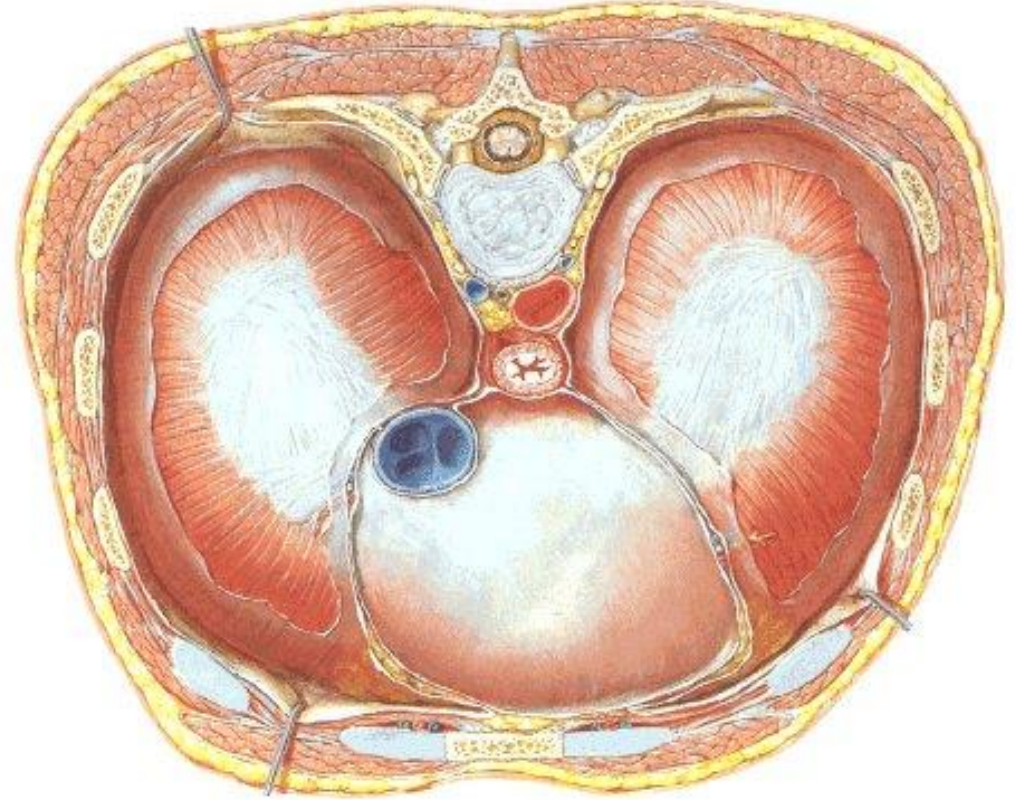
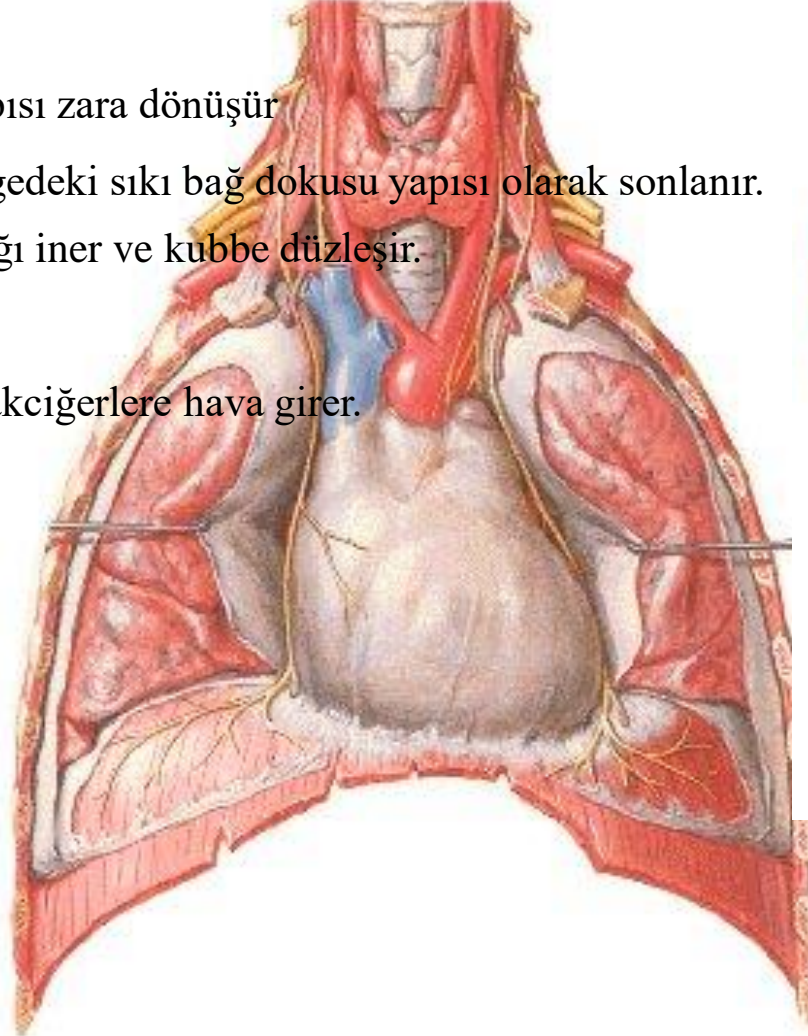Kasıldığında centrum tendineum aşağı iner ve kubbe düzleşir.

Böylece göğüs kafesi hacmi artar.

Bu durumda soluk yolu aracılığı ile akciğerlere hava girer.

Siniri: N.phrenicus

İnspirasyonun esas kasıdır.



4. Diaphragma

Foramen venae cavae; 8. göğüs omuru hizasında ve sağda yerleşmiş bir deliktir.

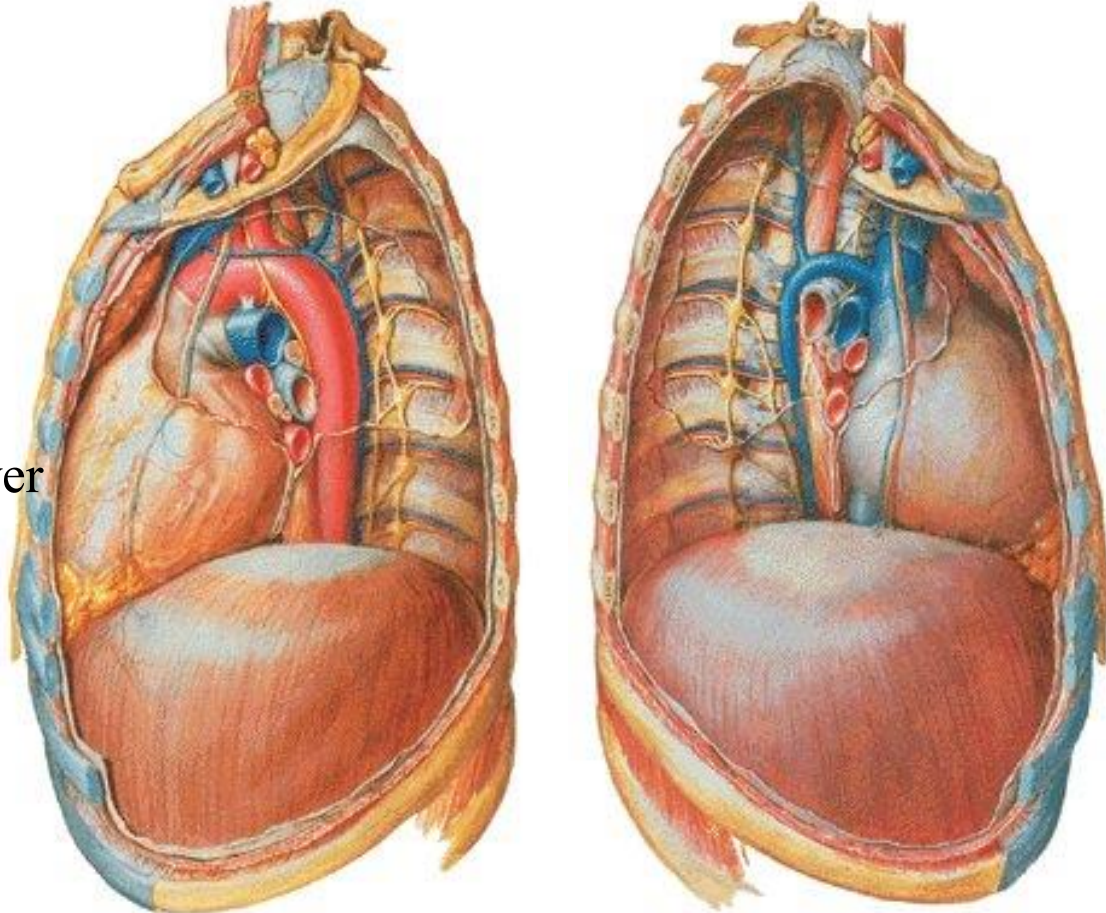
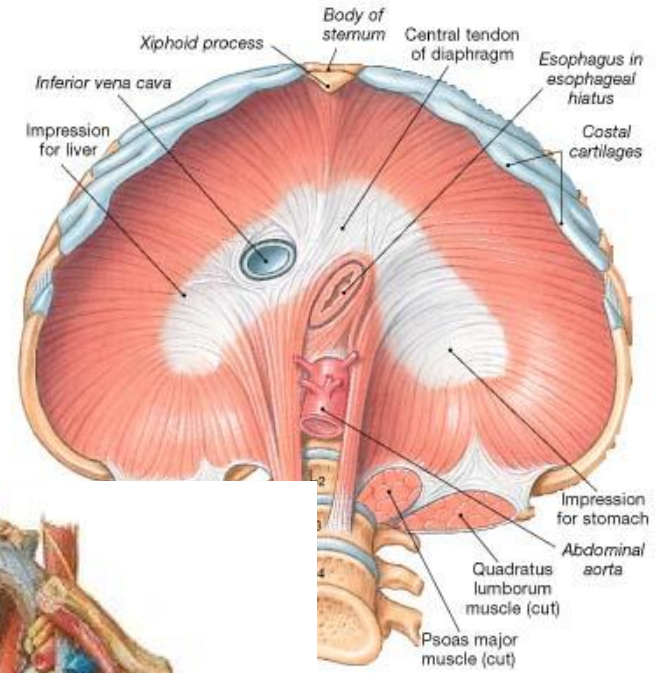
Buradan v. cavae inferior karın boşluğundan göğüs boşluğuna geçer.

Hiatus oesophageus, ortalarda ve 10 göğüs omuru hizasındadır.

Bu açıklıktan oesophagus ve beraberindeki n. vagus'lar göğüs kafesinden karın boşluğuna ulaşırlar.

En arkada 12. göğüs omurunun ön tarafında yer alan açıklık ise **hiatus aorticus** adını alır.

Bu delikten ise aorta karın boşluğuna, ductus thoracicus ise göğüs boşluğuna geçer.



KARIN KASLARI

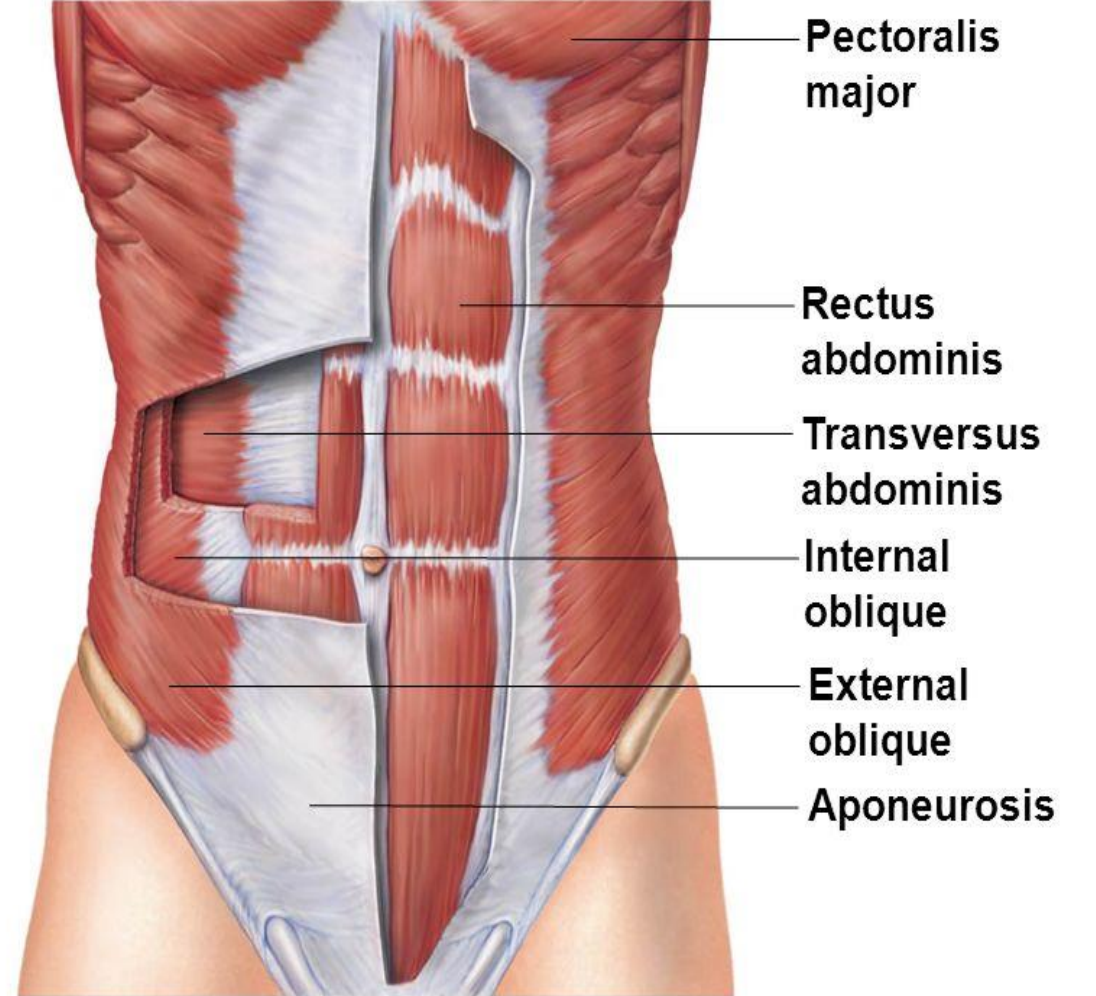
Karın kasları karın ön duvarında yer alır .

Karın içi organları destekler ve korur .

Karın kasları ;

- M.obliquus externus abdominis
- M.obliquus internus abdominis
- M.transversus abdominis
- M.rectus abdominis
- M.pyramidalis
- M.quadratus lumborum

Figure 6.17b Muscles of the anterior trunk, shoulder, and arm.



(b)

1. M. obliquus externus abdominis: Karın ön ve yan duvarlarını oluşturan, eğik seyirli en dıştaki kastır.

O: 5-12. kaburgaların dış yüzlerinden başlar. Lifleri aşağı ve dışyana ilerler.

I: Crista iliaca'ya ve tuberculum pubicum'a tutunur. Orta hatta; linea alba adında bağ dokusu yapısı aracılığıyla karşı tarafın kası ile birleşir.

Tuberculum pubicum ile crista iliaca arasında kalan kısmı aponeuros yapısındadır.

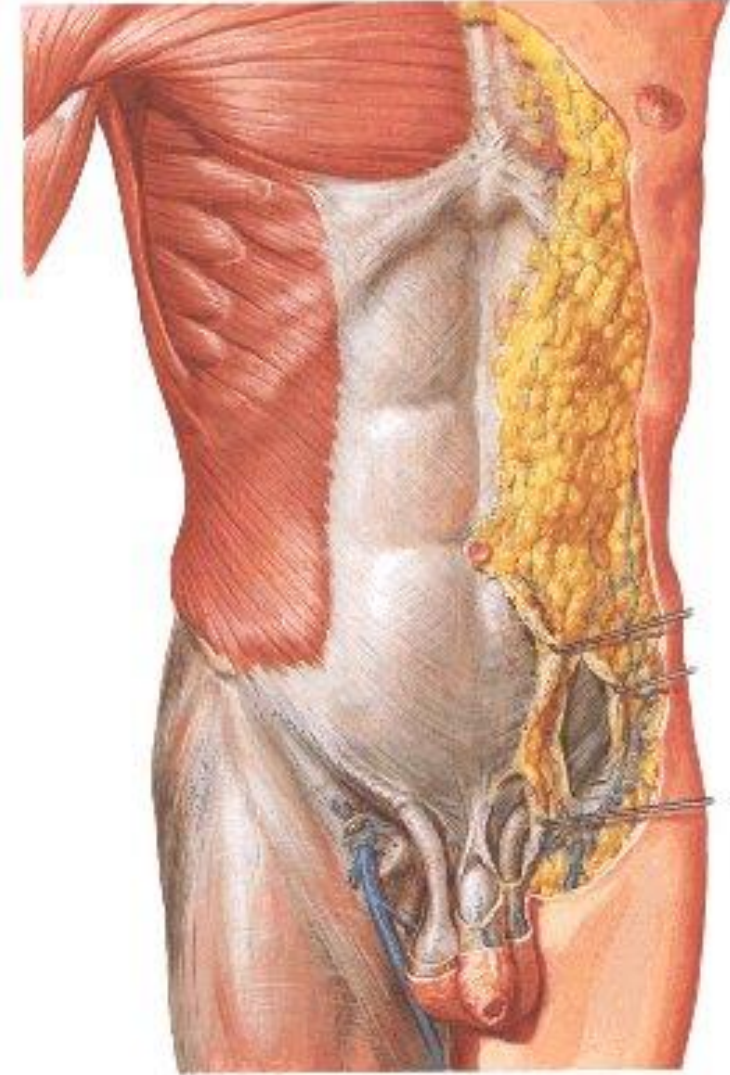
Pelvis sabitken gövdeyi aynı tarafa döndürür.

2. M. obliquus internus abdominis: Bir öncekinin derininde bulunur. Gövdeyi yana ve aynı tarafa eğer.

O: Crista iliaca, fascia thoracolumbalis ve lig. inguinale'den başlar. Lifleri yukarı ve öne seyreder.

I: Alt üç kaburgaya, tuberculum pubicum'a ve linea alba'ya tutunur.

Bu kastan ayrılan bazı lifler m. cremaster adıyla funiculus spermaticus'un yapısına karışır.



3. M. transversus abdominis: Karın ön ve yan duvarını oluşturan kaslardan en içte olanıdır.

O: Alt altı kaburganın iç yüzleri, fascia thoracolumbalis, crista iliaca ve lig. inguinale'den başlar.

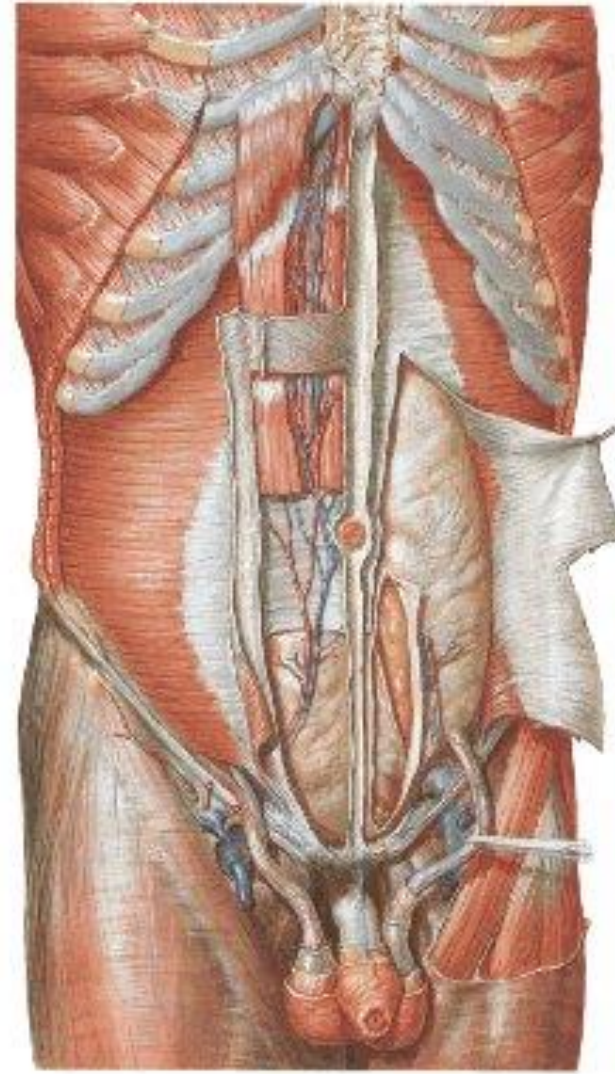
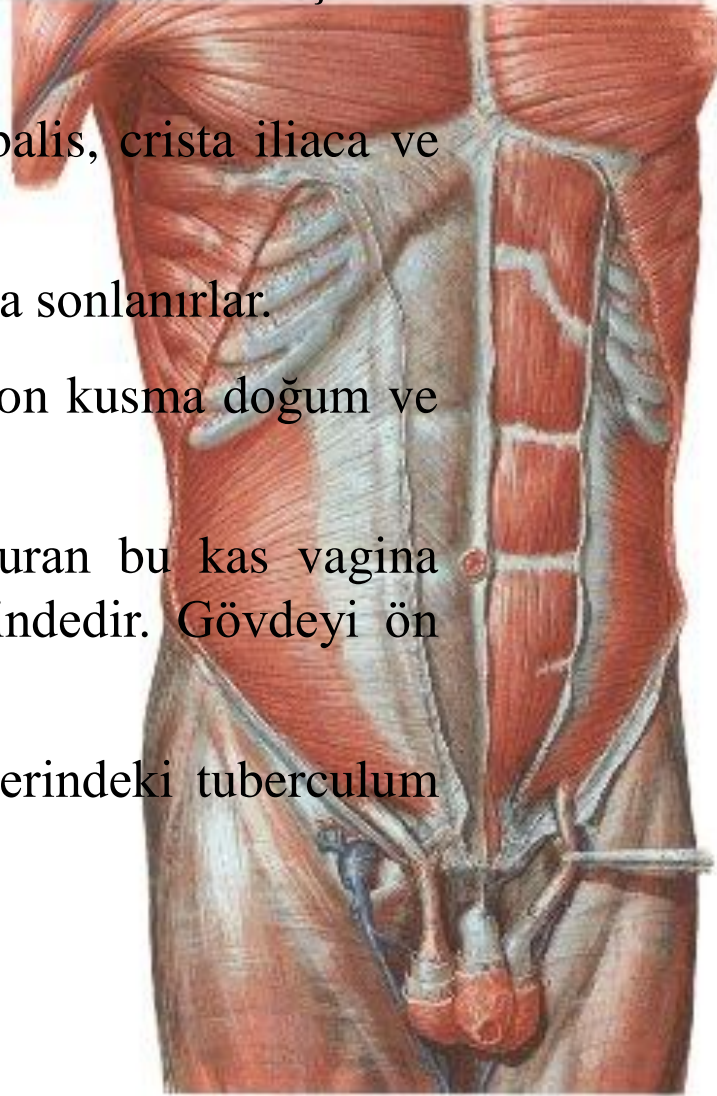I: Lifleri horizontal seyreder ve orta hatta linea alba'da sonlanırlar.

Karın organlarına basınç yaparak miksiyon defekasyon kusma doğum ve zorlu ekspirasyona yardım eder .

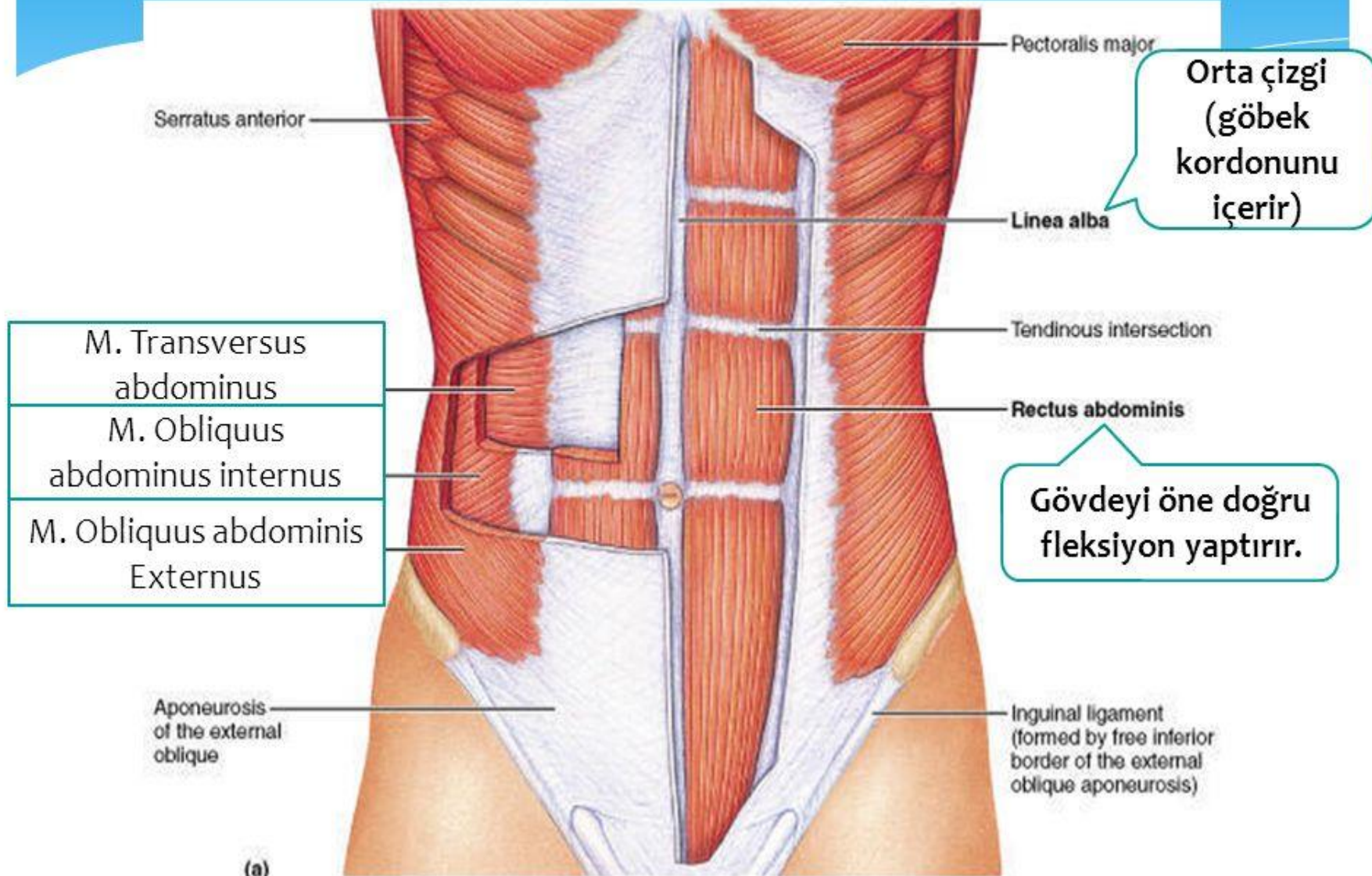
4. M. rectus abdominis: Karın ön duvarını oluşturan bu kas vagina musculi recti **abdominis** adı verilen bir kılıf içerisindedir. Gövdeyi ön tarafa eğir .

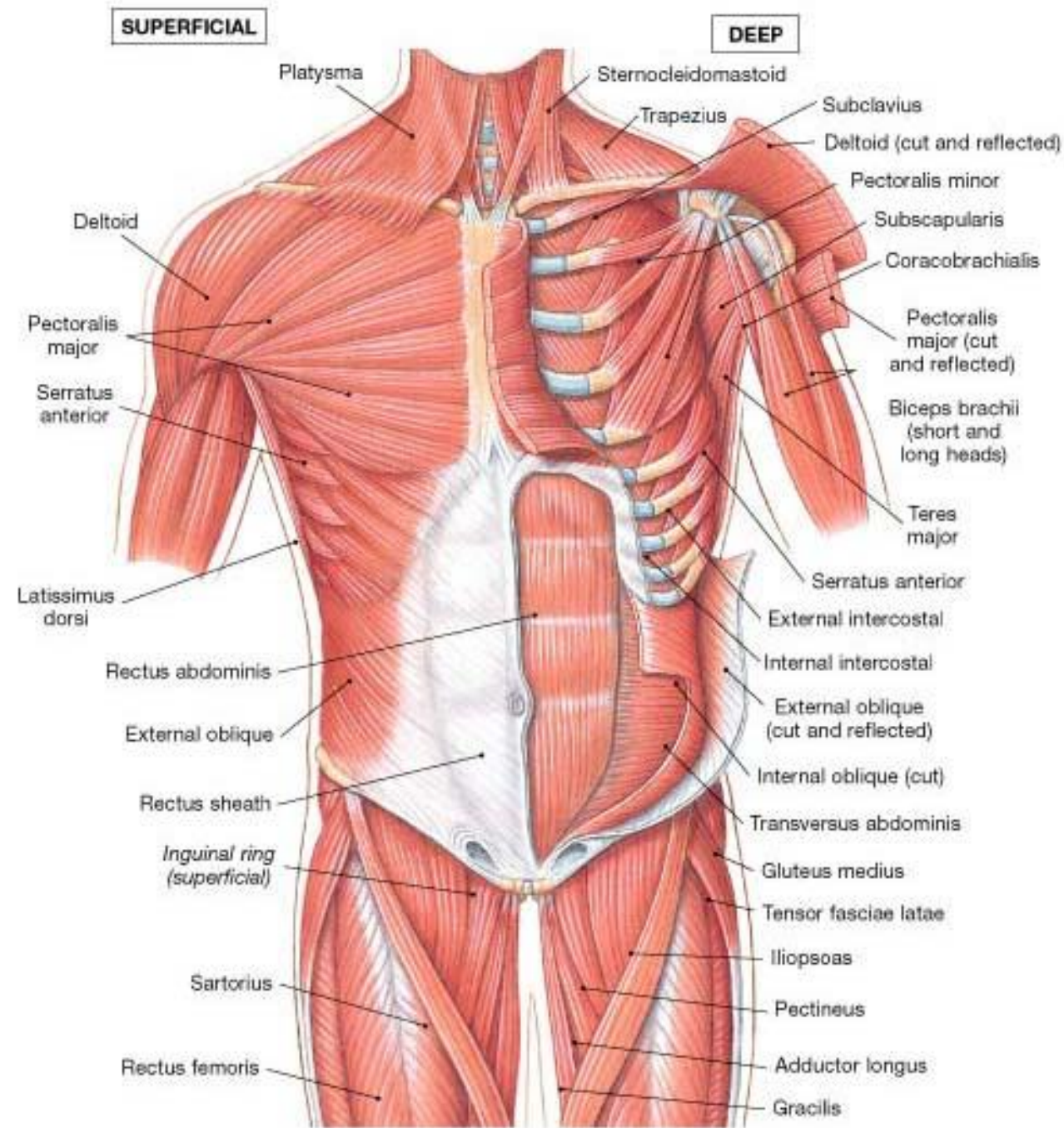
O: Median hattın her iki yanında aşağıda pelvis üzerindeki tuberculum pubicum'a,

I: 5-7. kaburgalar ve processus xiphoideus'a tutunur.



KARIN KASLARI





(b)

PELVİS ÇIKIŞINI KAPATAN KASLAR

Pelvisin alt açıklığını kapatarak erkek ve kadın ürogenital organlarını alttan destekleyen kaslardır.

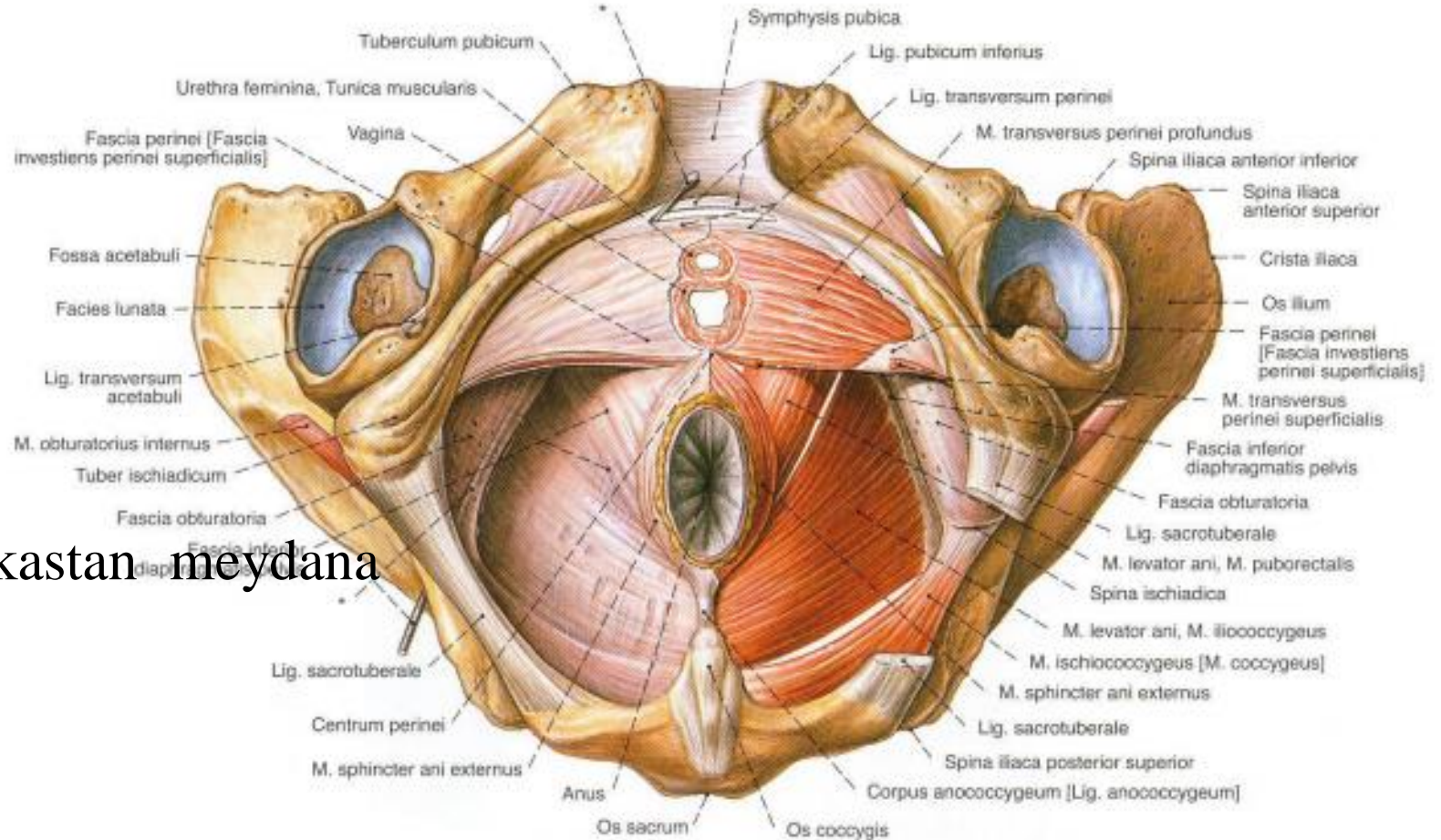
Bu kaslar ;
m.levator ani ve m.coccygeus dur.

M.Levator Ani

m.pubococcygeus ,

m.iliococcygeus

m.puborectalis olmak üzere üç kastan meydana gelir .



1.M.pubococcygeus

Origo : os pubisten başlar.

Insertio : os coccygis , canalis analis , centrum tendineum perinei ve lig.anococcygeum ‘ da sonlanır .

Siniri : Pleksus pudendalis ‘ten gelen dallar.

İşlevi : Pelvis iç organlarını destekler , karın içi basıncı korumaya yardımcı olur .

Anüs için sfinkter görevi görür .

2.M.iliococcygeus

Origo : Spina ischiadica ‘ dan başlar .

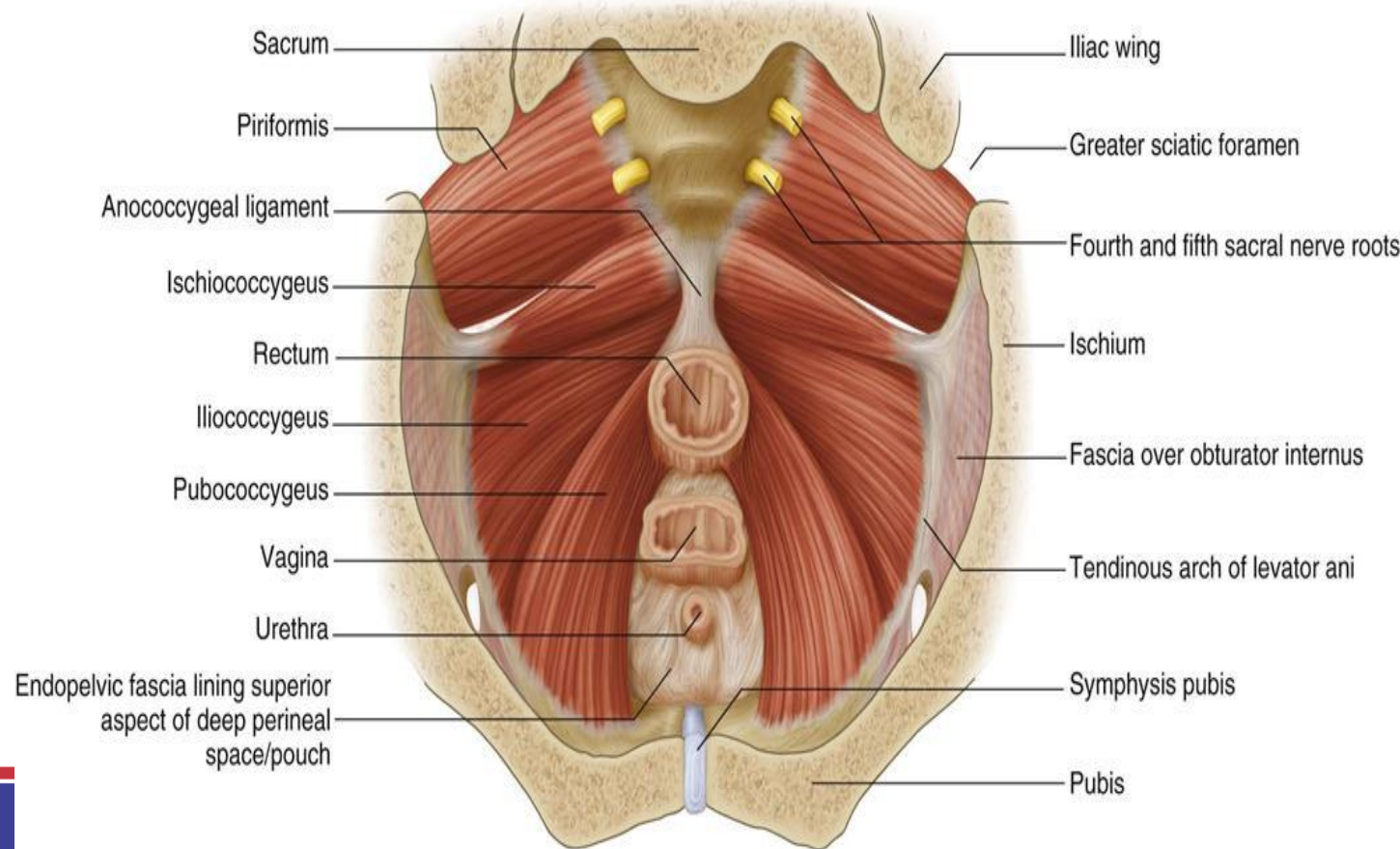
Insertio : os coccygis’te sonlanır .

Siniri : pleksus pudendalis ‘ten gelen dallar

İşlevi :

Pelvis iç organlarını destekler , karın içi basıncı korumaya yardımcı olur .

Anüs için sfinkter görevi görür.



3. M.puborectalis

Origo: Arcus pubicus'tan başlar.

Insertio: Rektum etrafında dolanarak karşı tarafın arcus pubicus'unda sonlanır .

Siniri: Pleksus pudendalis'ten gelen dallar .

İşlevi : Rectum'u sararak rektal askı oluşturur.

4. M.coccygeus

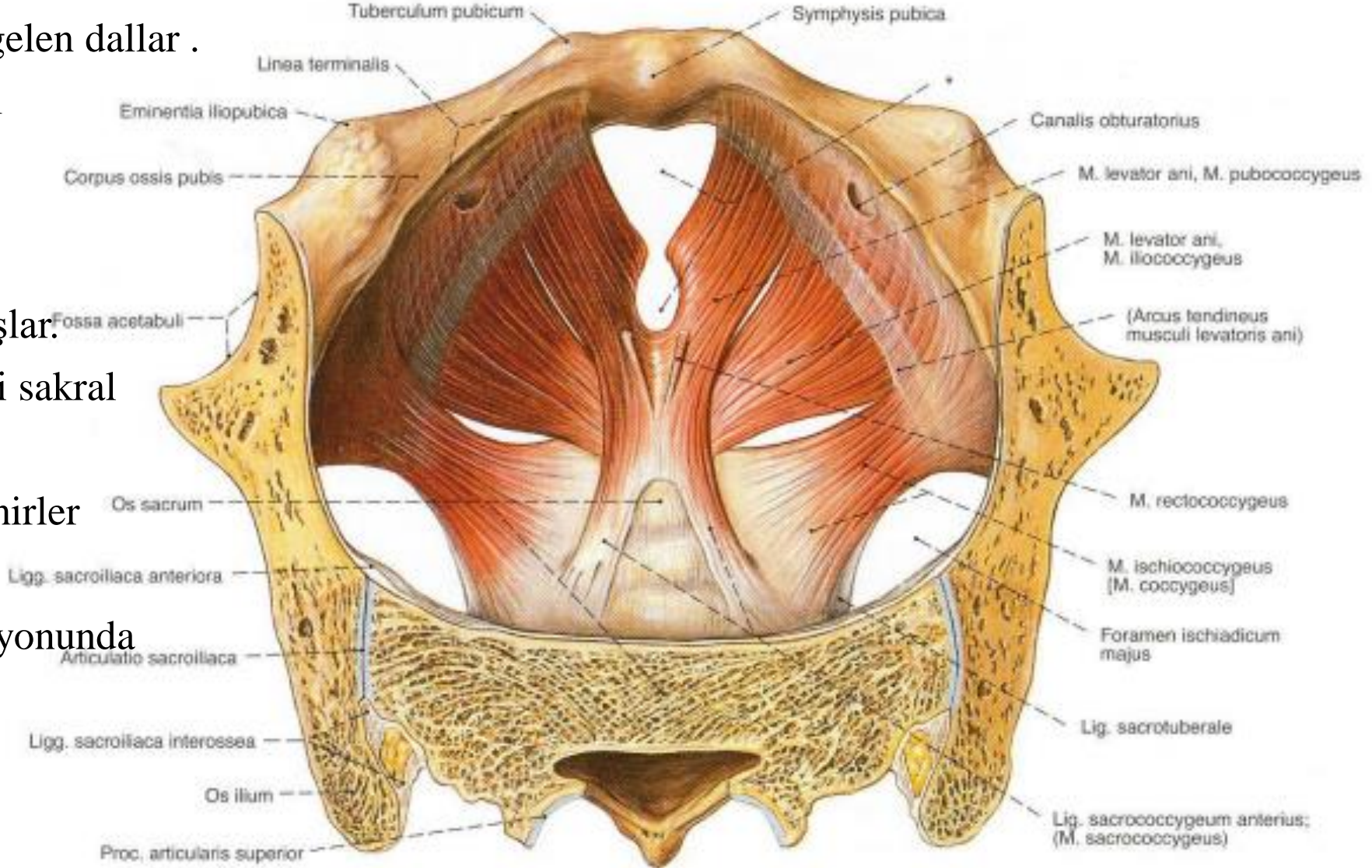
Origo : Spina ischadica'dan başlar.

Insertio: Os coccygis ve beşinci sakral omurda sonlanır .

Siniri : 4. ve 5. Sakral spinal sinirler

Tarafından uyarılır.

İşlevi : M.levator ani'ye fonksiyonunda yardım eder .



Üst Taraf Kasları (MUSCULI MEMBRI SUPERIORIS)

Üst ekstremitelerde bulunan kaslar:

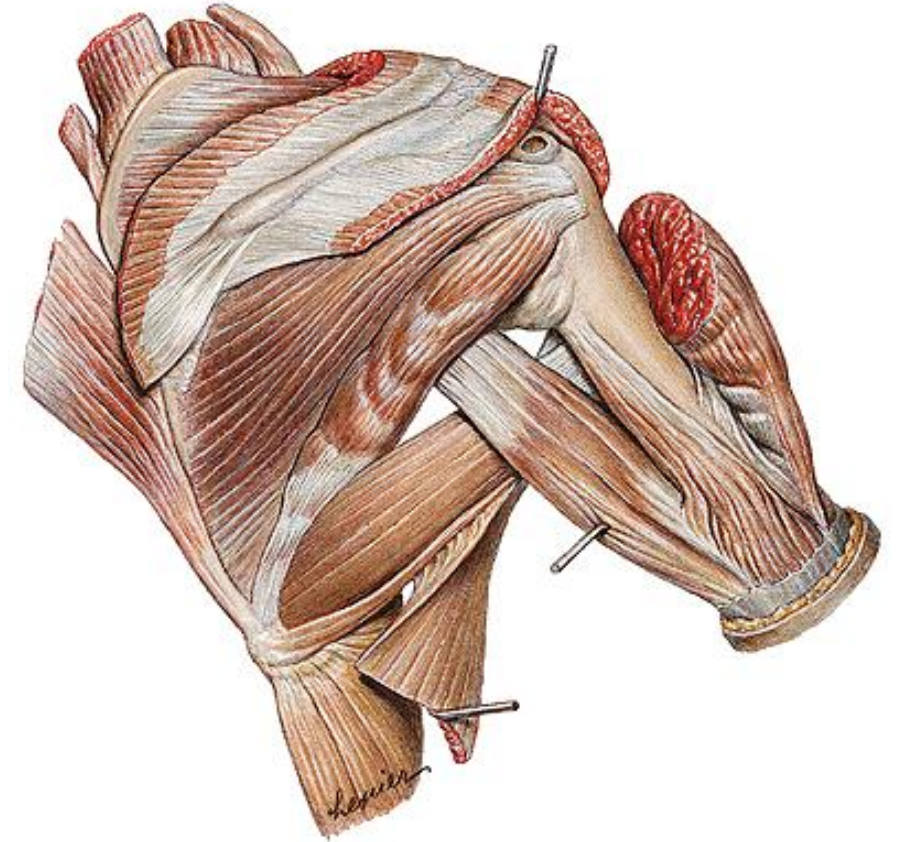
omuz kavşağı,
kol,

önkol ve el kasları olmak üzere dört gruba ayrılarak incelenir.

Omuz Kavşağı Kasları

Omuzda;

- m. deltoideus,
- m. subscapularis,
- m. supraspinatus,
- m. infraspinatus,
- m. teres major ve m. teres minor olmak üzere 6 adet kas bulunur.



M.Deltoideus: Omuz kabartması oluşturan kastır. Deltoideus delta işareti (Üçgen Şeklinde) anlamına gelir.

Origo: Clavicula, acromion ve spina scapulae'dan başlar.

Insertio: Humerus'taki tuberositas deltoidea'ya tutunarak sonlanır.

Siniri: N. Axillaris

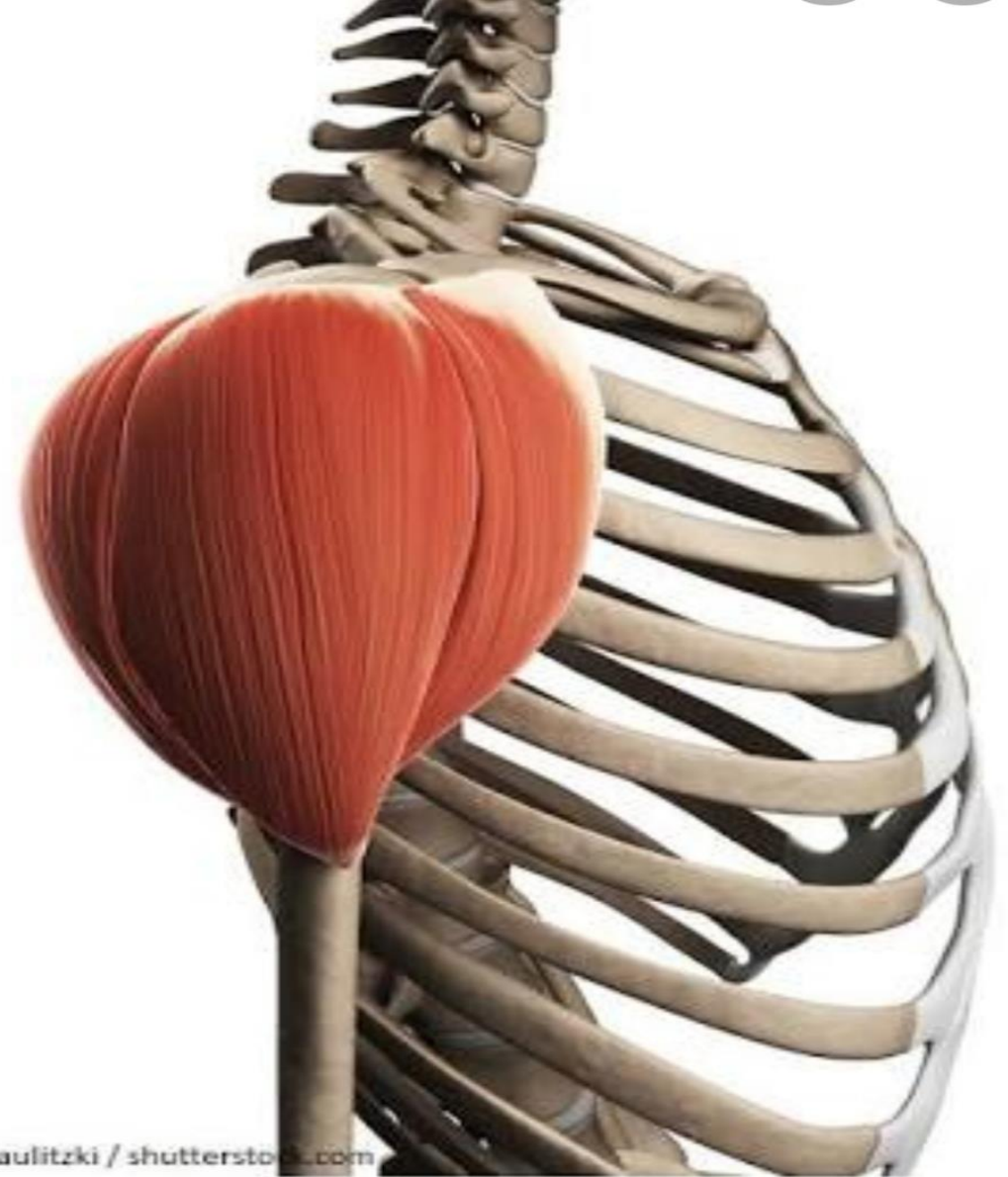İşlevi: Omuz eklemine abduksiyon, adduksiyon, iç rotasyon, dış rotasyon, fleksiyon ve ekstansiyon yaptırır.

Kolun abduksiyon hareketini m. supraspinatus başlatır.

15-20 derecelik bir abduksiyondan sonra m. deltoideus devreye girer.

M. deltoideus'un abduksiyonu 90 dereceye kadardır.

Kolun baş üzerine kaldırılması ise m. serratus anterior ve m. trapezius'un çalışmasıyla olur.



ebastian Kaulitzki / shutterstock.com

musculus deltoideus

Skapula (Os Scapula) Kasları

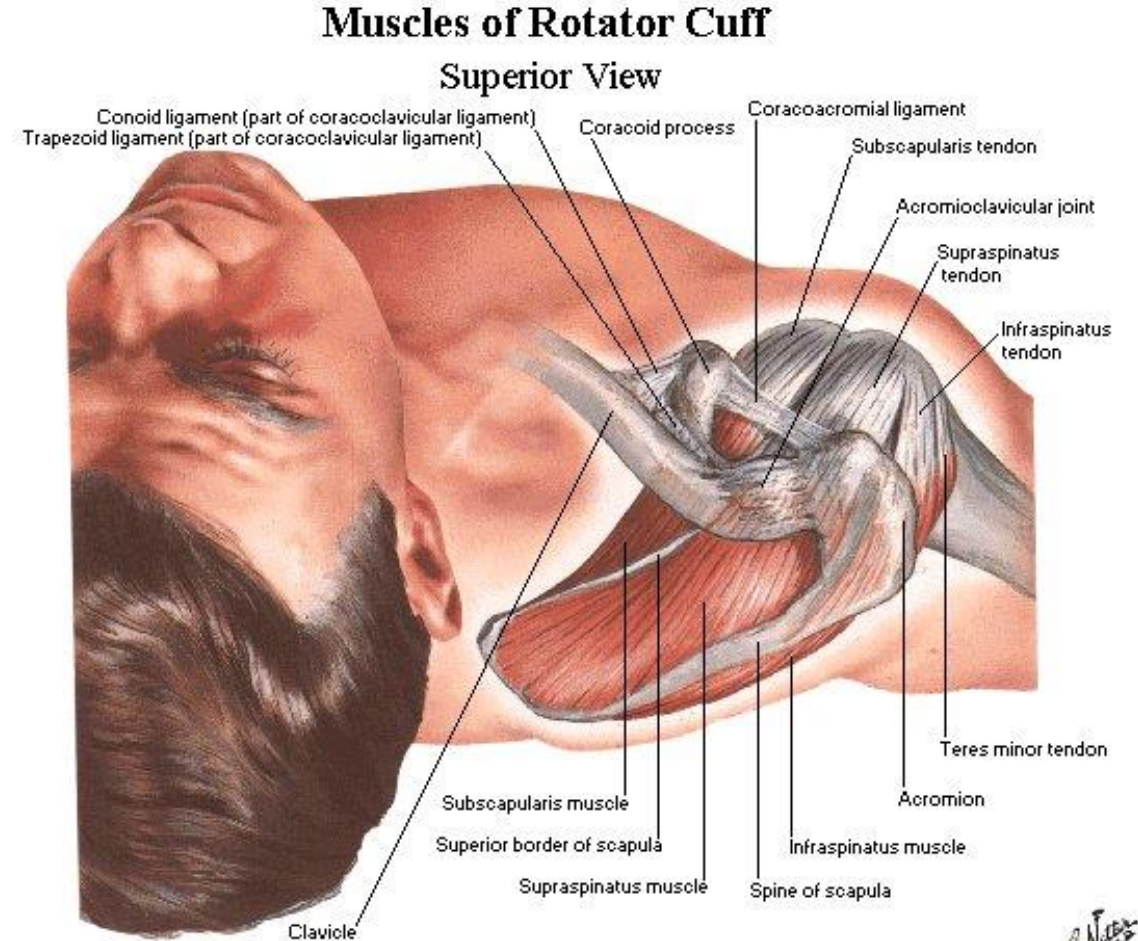
Bu kaslar scapula'dan başlayıp humerus üzerine tutunarak sonlanan kaslardır. Omuz ekleminin arka, üst ve ön tarafından geçerek humerus üzerine tutunmaları nedeniyle omuz eklemine çıkıklardan korurlar.

Omuz kelepçesi (rotator cuff) kasları

M. supraspinatus,
m. infraspinatus,
m. teres minor,

m. subscapularis'in kirişlerinin oluşturduğu bir yapıdır.

Bu yapı omuz eklemi kapsülüne yapışarak omuz eklemine önden, yukarıdan ve arkadan kuvvetlendirir. Bu yüzden omuz eklemindeki çıkıklar genellikle koltuk altı çukuruna doğru olur.



Skapula çevresindeki kasları;

M.Supraspinatus

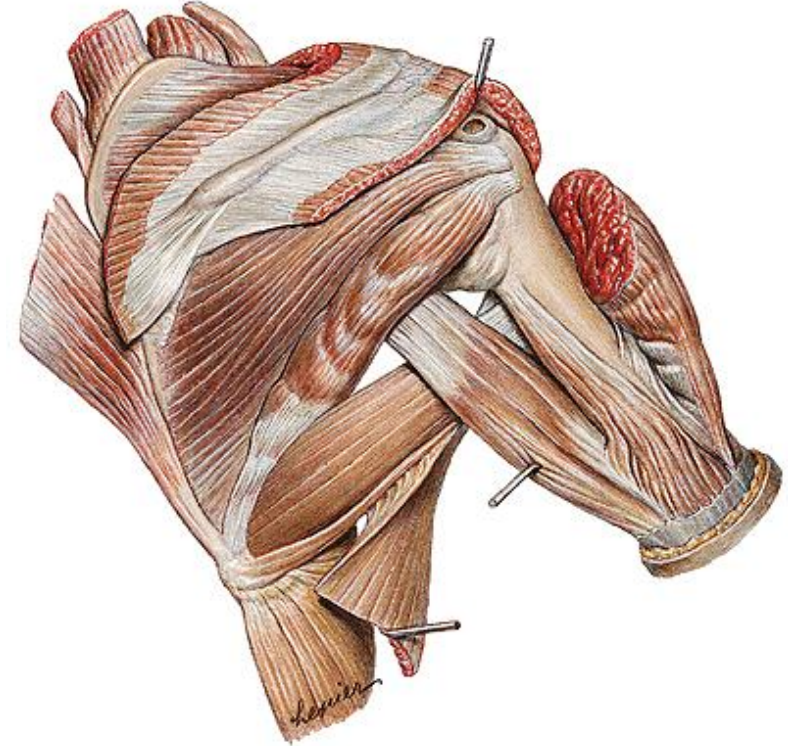
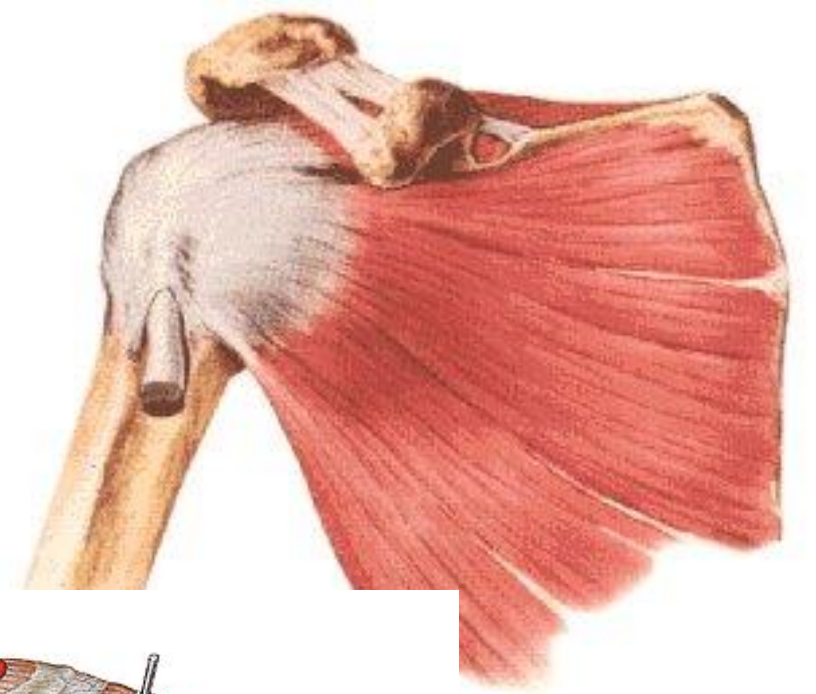
M.Infraspinatus

M.Teres Minor

M.Teres Major

M.Subscapularis

Omuz ekleminde bulundukları yere bağlı olarak omuz ekleminin iç yana, dış yana hareket ettirilmesi ve rotasyonunu sağlar.



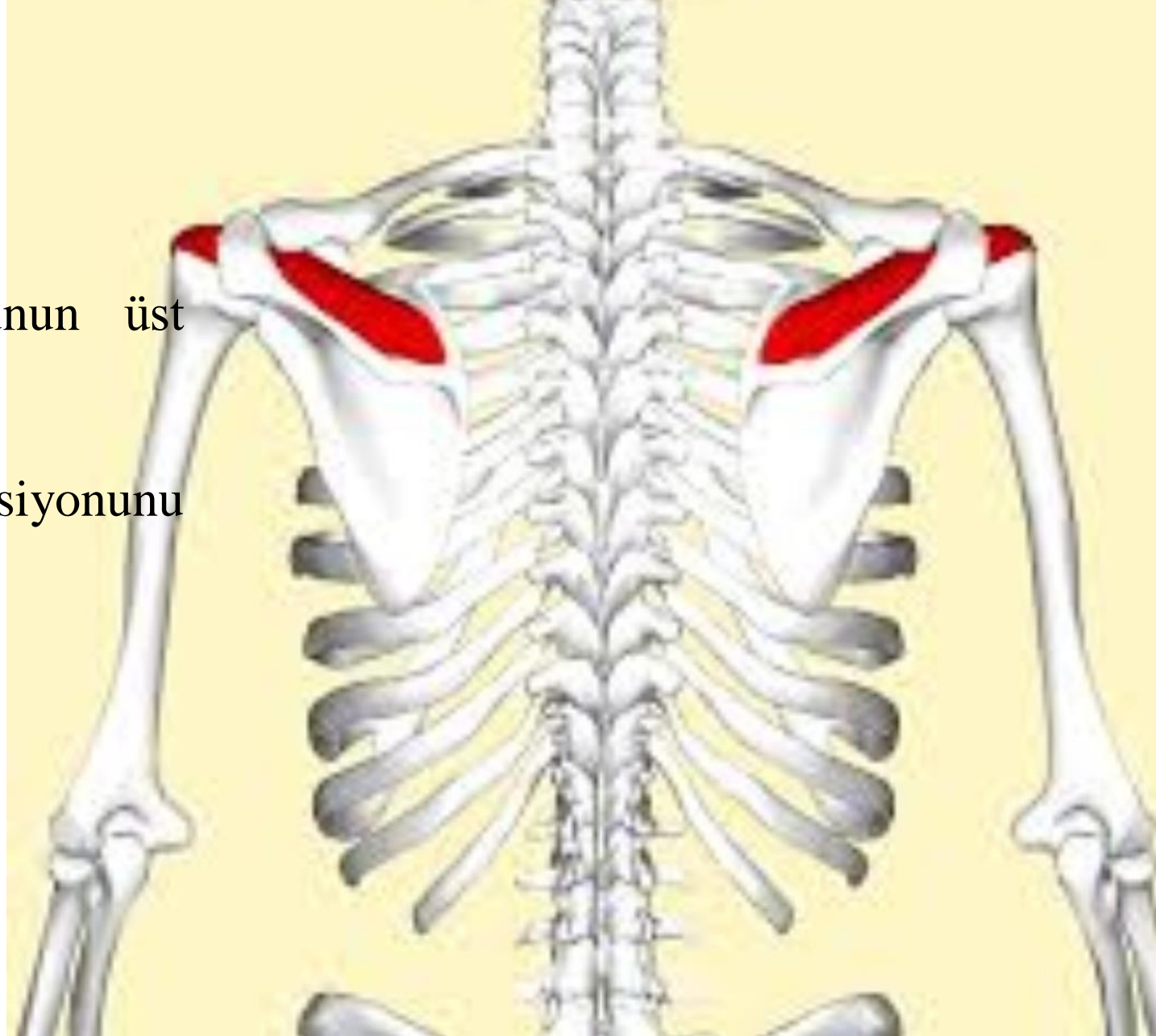M.Supraspinatus

Origo: Fossa Supraspinata

Insertio: Humerus'un proksimal ucunun üst kısmı

Siniri: N.Suprascapularis

İşlevi: Kolun ilk 15 derecelik abduksiyonunu yaptırır.



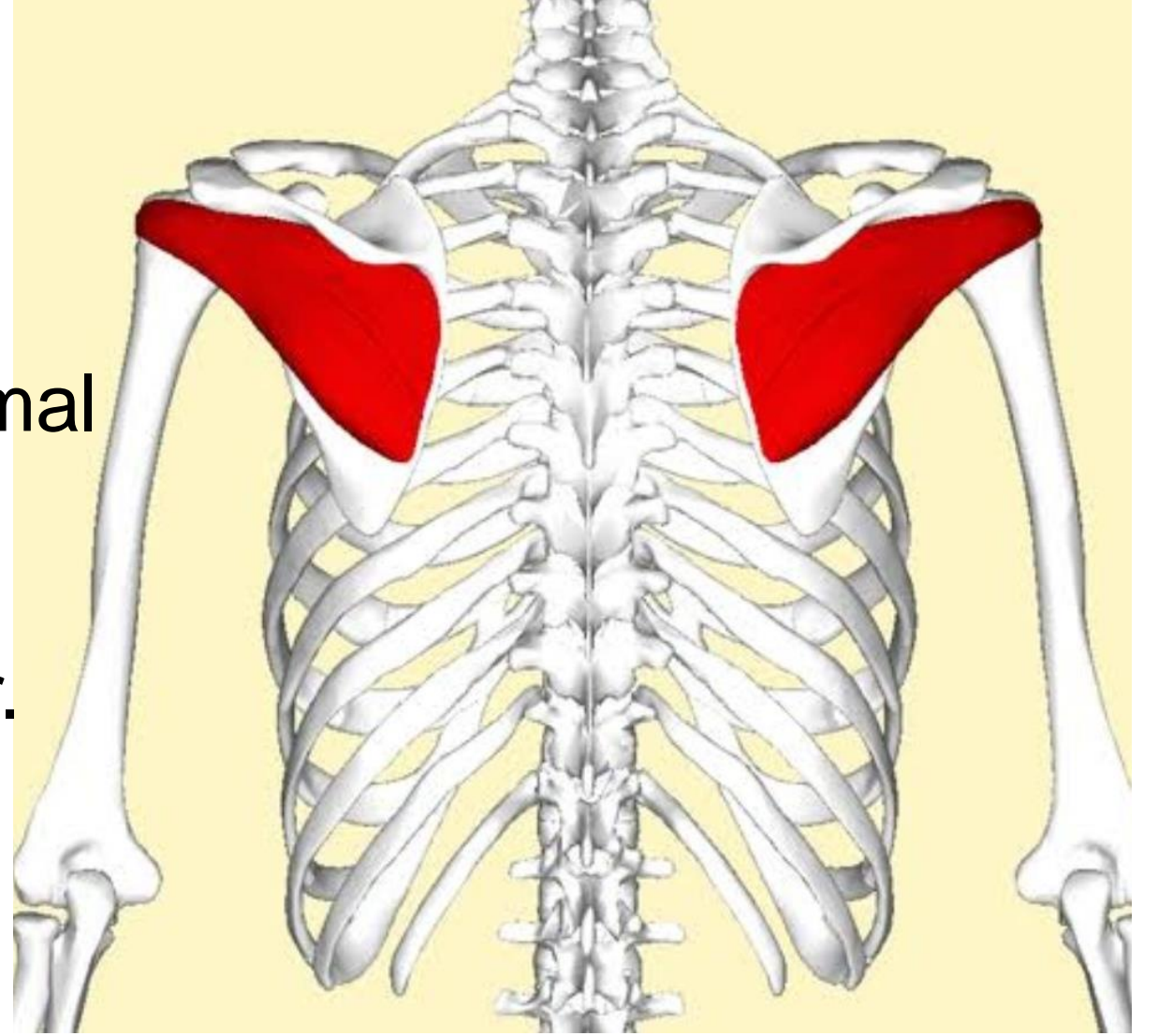
M. İnfraspinatus

Origo: Fossa Supraspinata

Insertio: Humerus'un proksimal ucunun alt arka tarafı

Siniri: N.Suprascapularis

İşlevi: Kola dış rotasyon yaptırır.



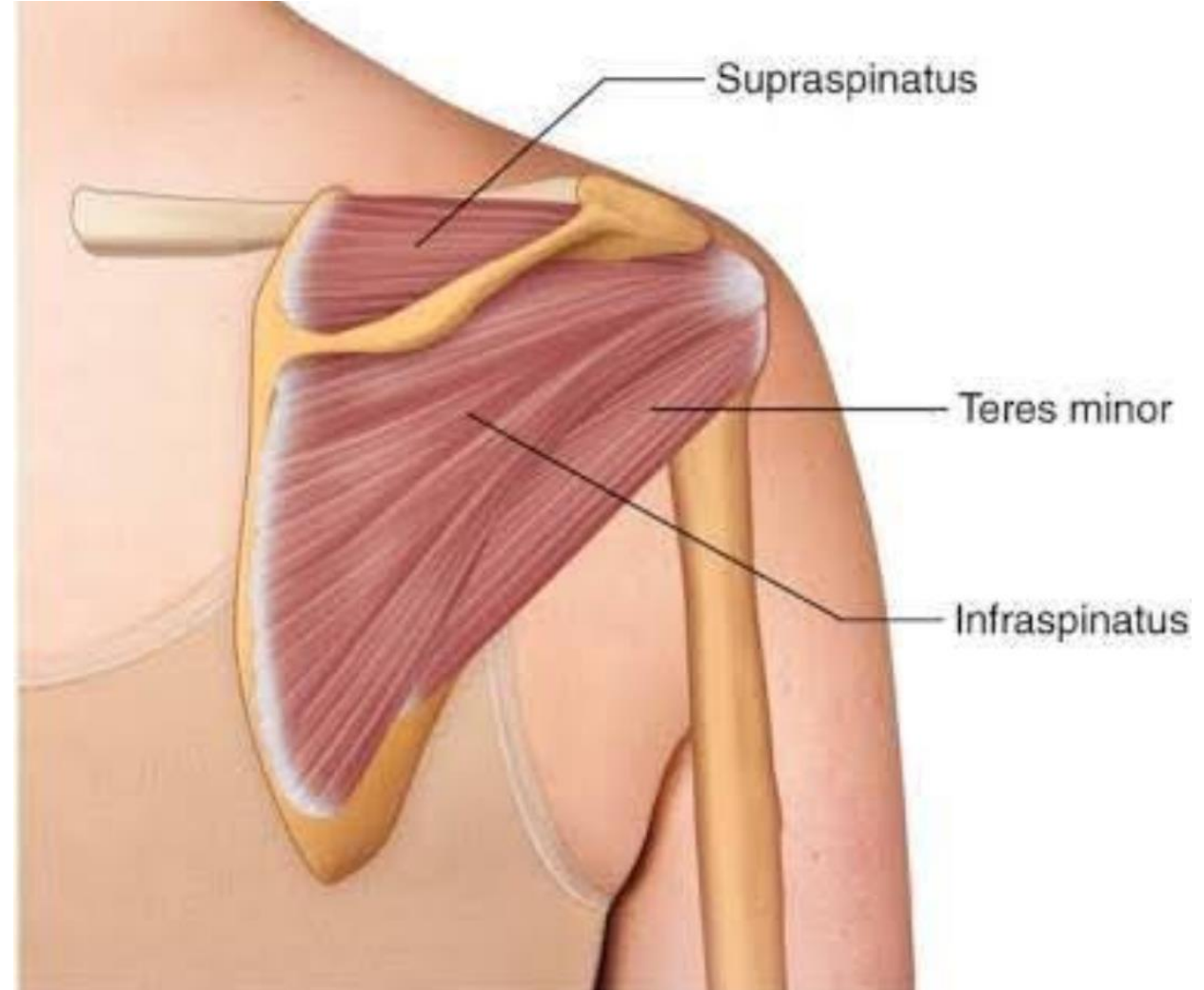
M. Teres Minor

Origo: Scapula'nın dışyan kenarının üst kısmı

Insertio: Humerus'un proksimal ucunun arka tarafı

Siniri: N.Axillaris

İşlevi: Kola dış rotasyon yaptırır.



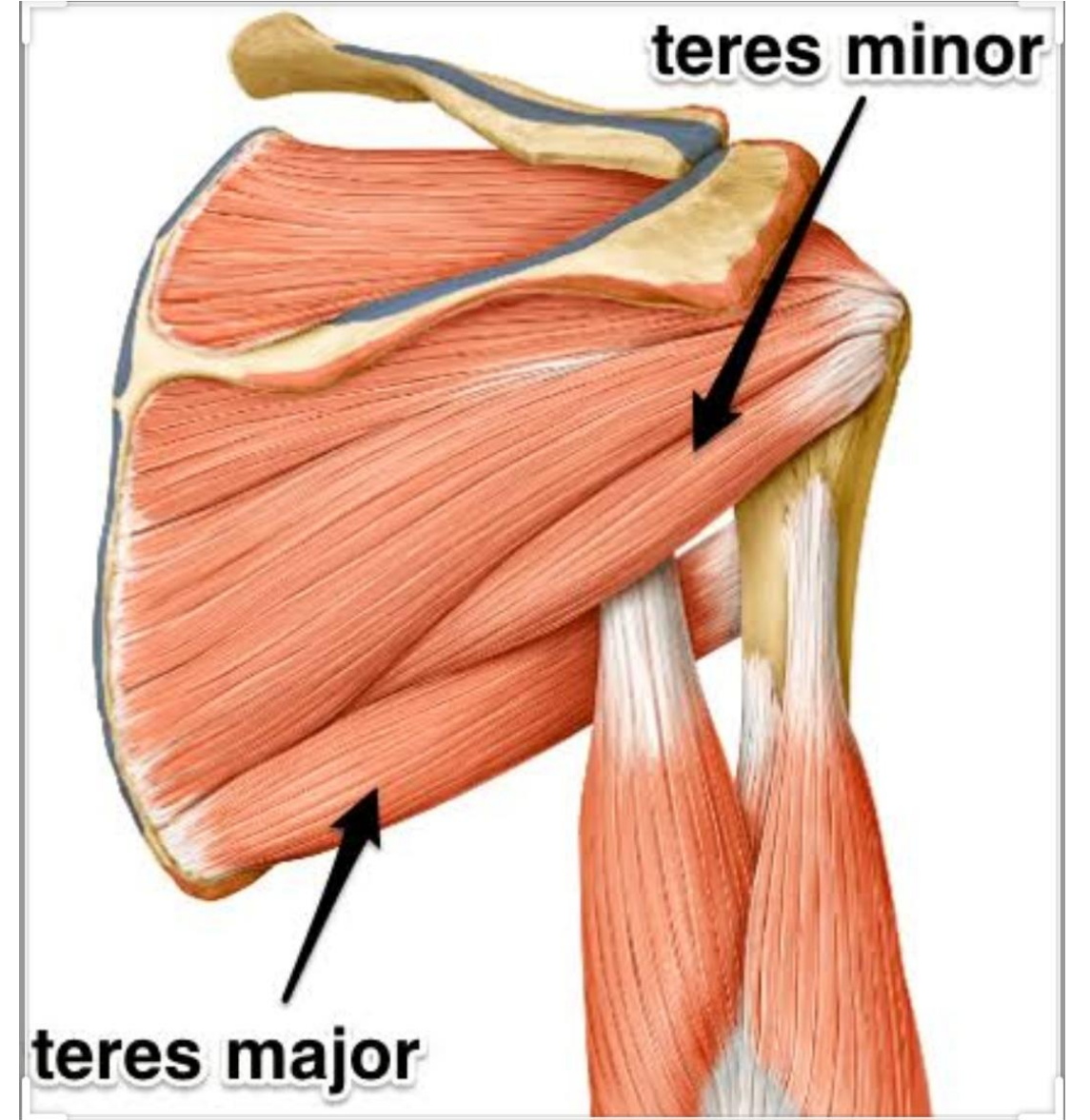
M. Teres Major

Origo: Scapula'nın dışyan kenarı

Insertio: Humerus'un proksimal ucunun arka tarafı ve bir öncekinin biraz altı

Siniri: N.Subscapularis

İşlevi: Kola adduksiyon dış rotasyon yaptırır.



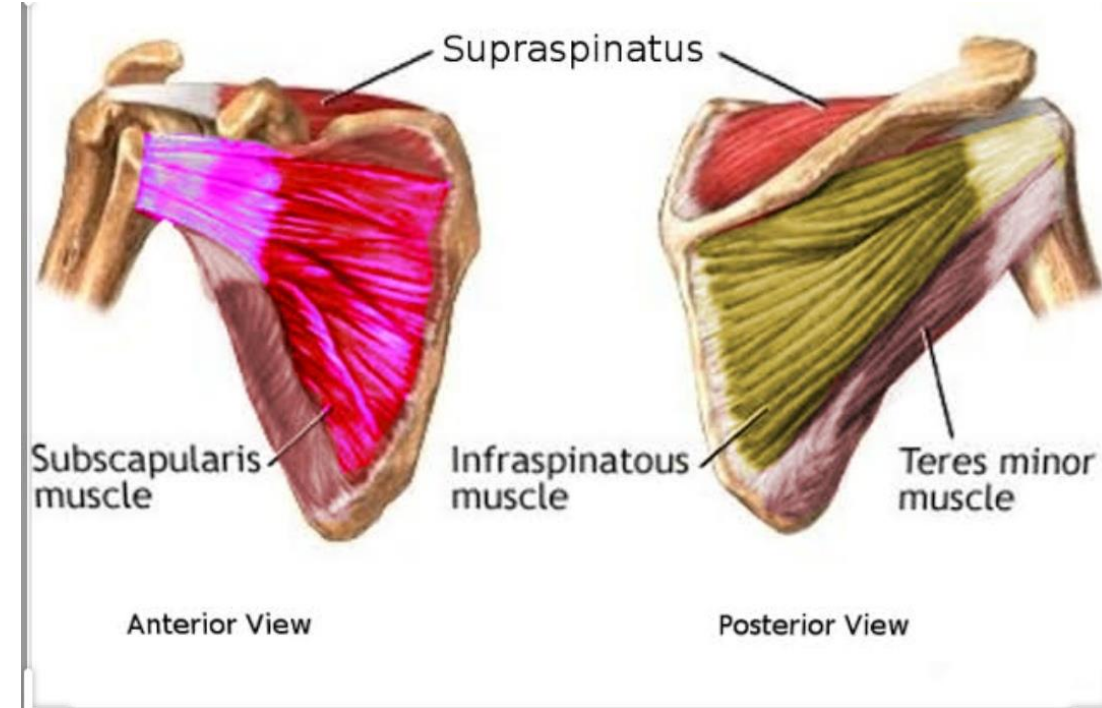
M. Subscapularis

Origo: Scapula'nın ön yüzündeki fossa subscapularis doldurur ve buradan başlar.

Insertio: Humerus'un proksimal ucunun ön tarafı

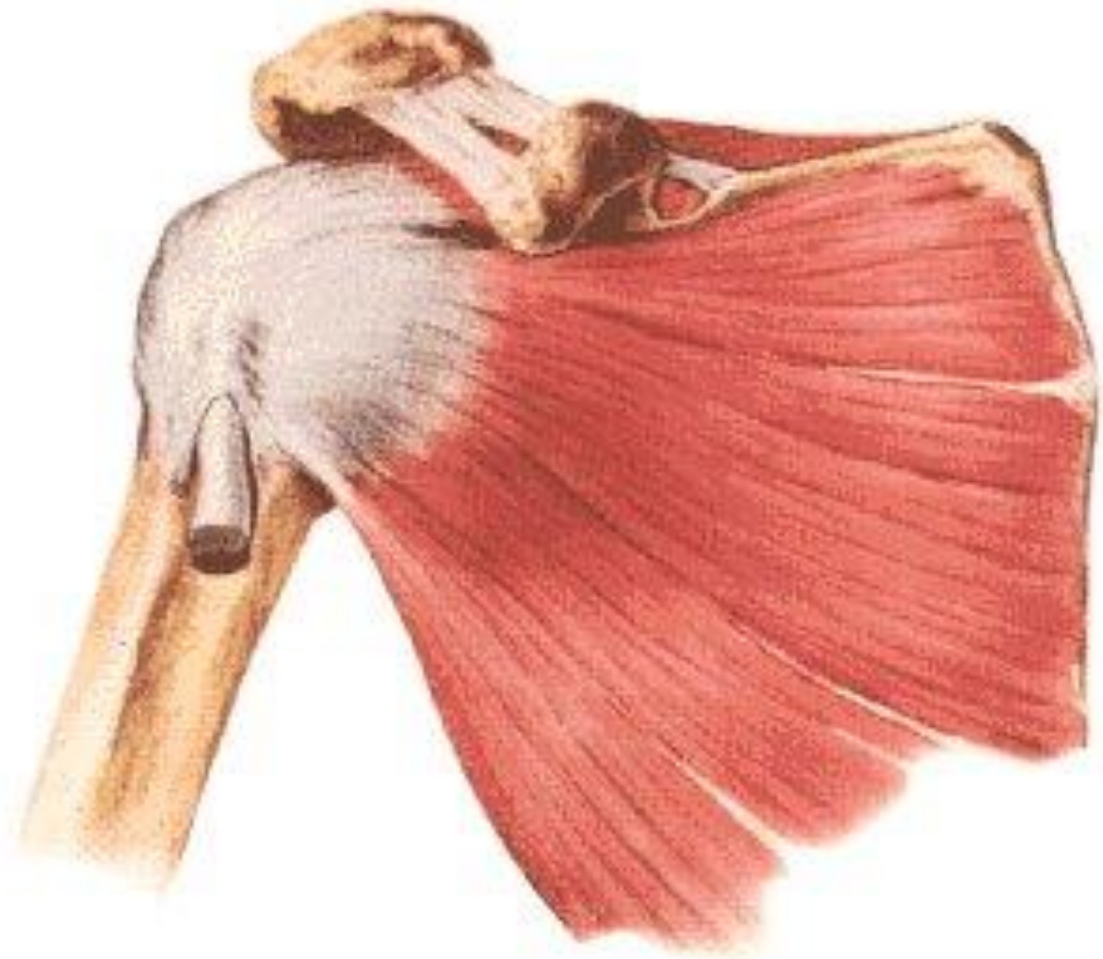
Siniri: N.Subscapularis

İşlevi: Kola adduksiyon iç rotasyon yaptırır.



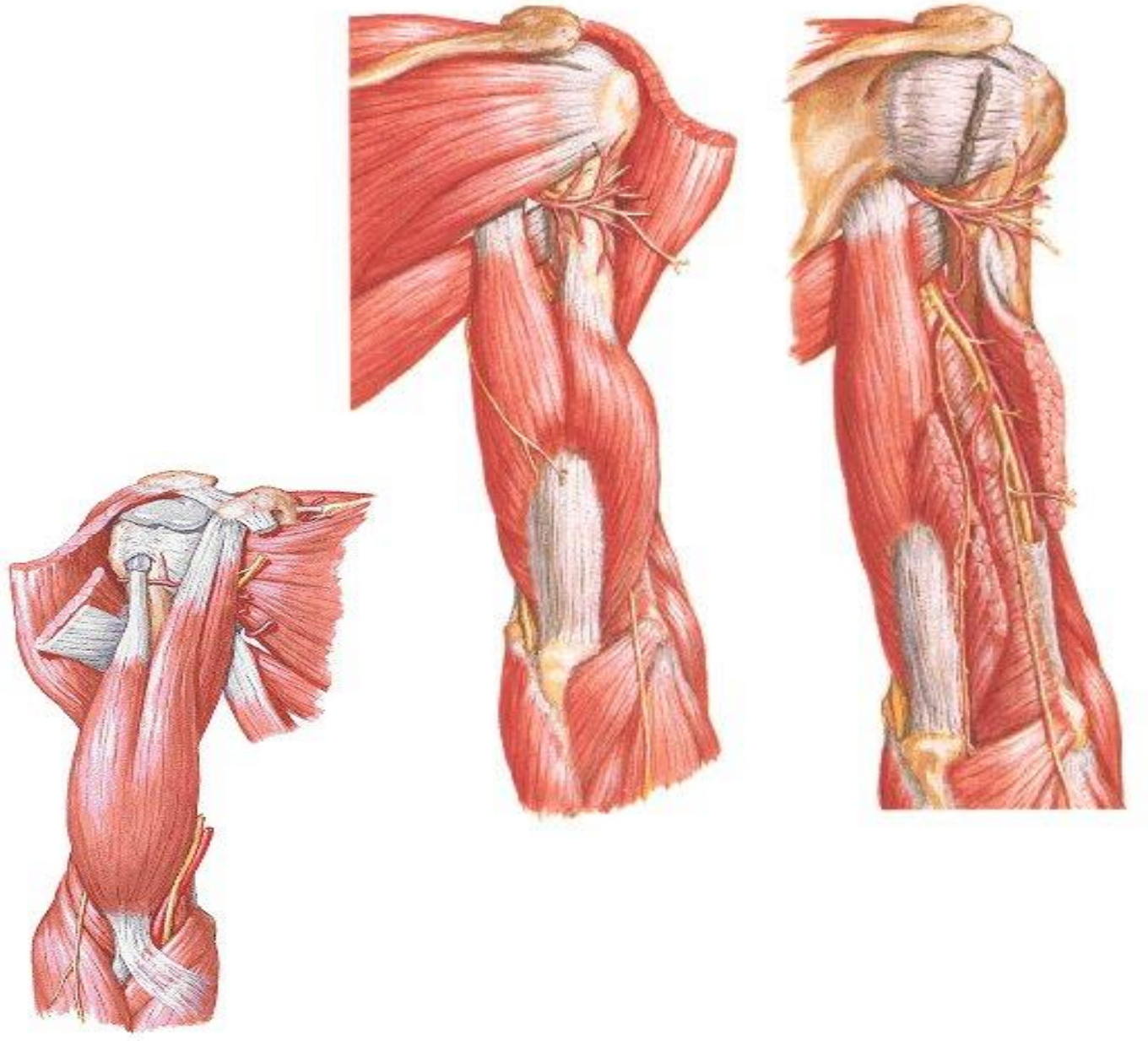
Skapula Kasları

M. subscapularis



Kol Kasları:

Kolun arka bölgesinde
M. Triceps Brachii ,
Kolun ön bölgesinde ise
M. Biceps Brachii,
M. Coracobrachialis
M. Brachialis bulunur.



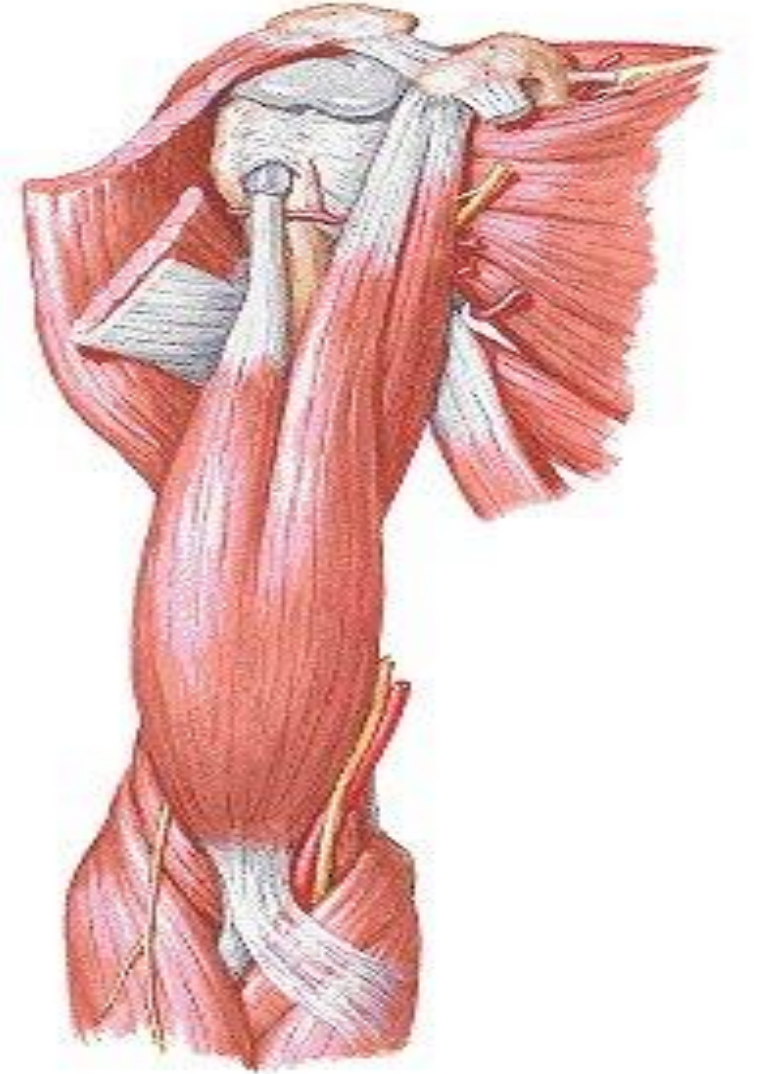Kol ön yüz kasları

1. M. biceps brachii: Pazı kasıdır. İki başlı kas anlamına gelir.

Bu yapı yüzeydeki venler ile derindeki atardamar ve sinir yapılarını birbirinden ayıran güçlü bir bariyerdir.

Kola ve ön kola fleksiyon yaptırır. Ayrıca ön kolun en güçlü supinatorudur.

Siniri: N. Musculocutaneus



Kol ön yüz kasları

2. M. coracobrachialis:

O: Proc. coracoideus

I: Humerus'un medial yüzü

F: Kola fleksiyon ve adduksiyon yaptırır.

3. M. brachialis: Pazı kasının derinindedir.

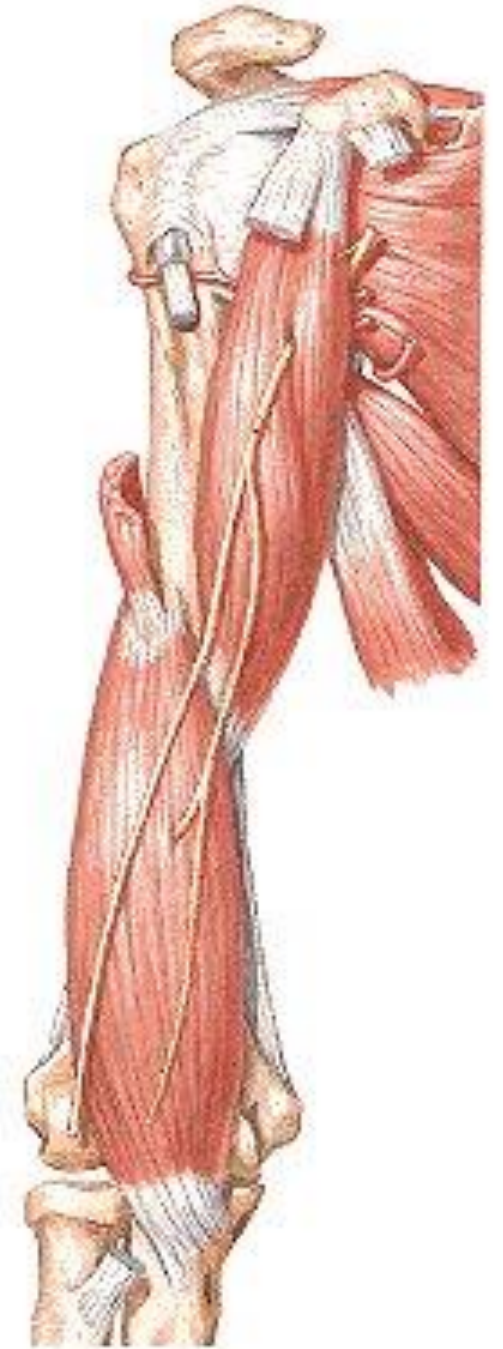
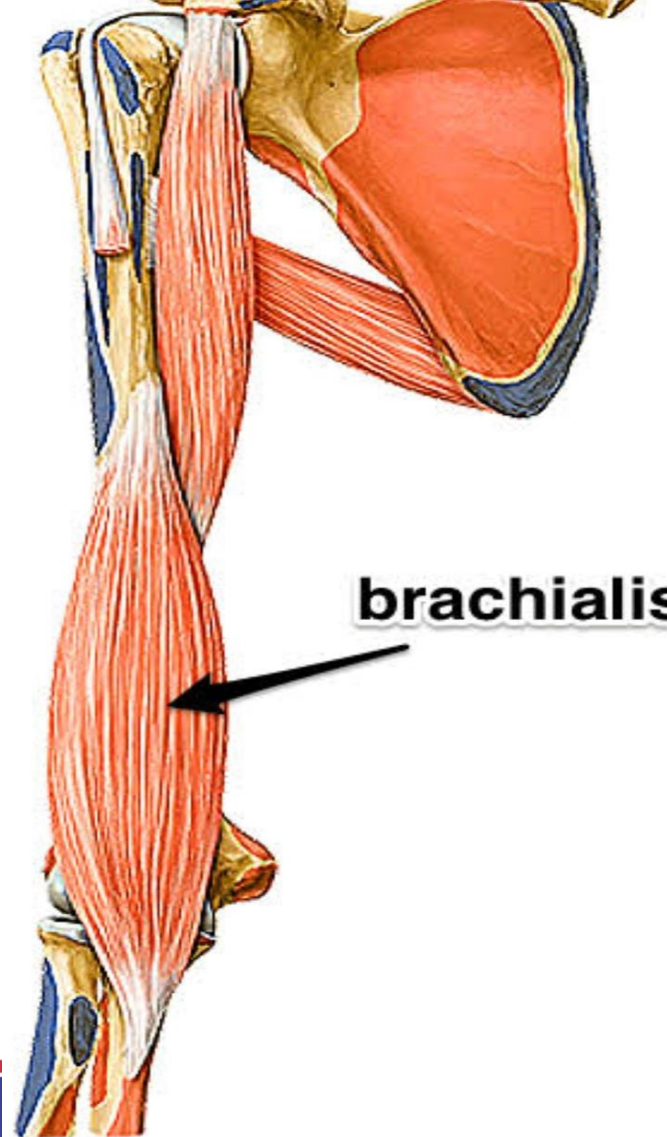
O: Humerus'un ön yüzü

I: Ulna'nın proc. coronoideus'u

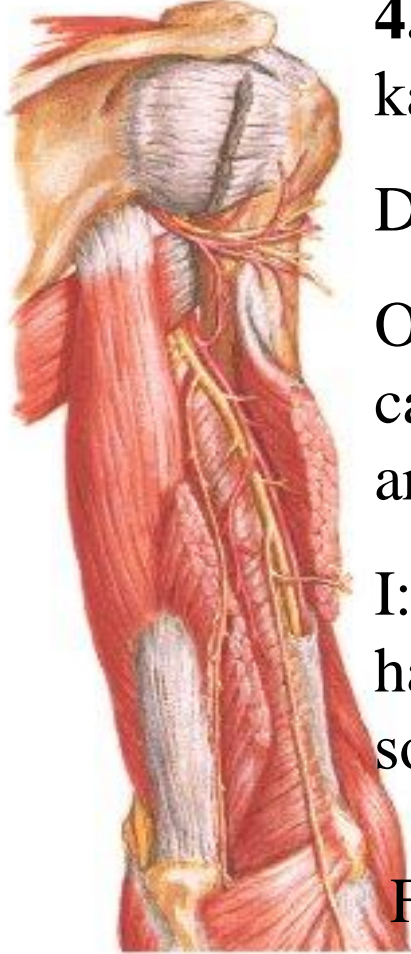
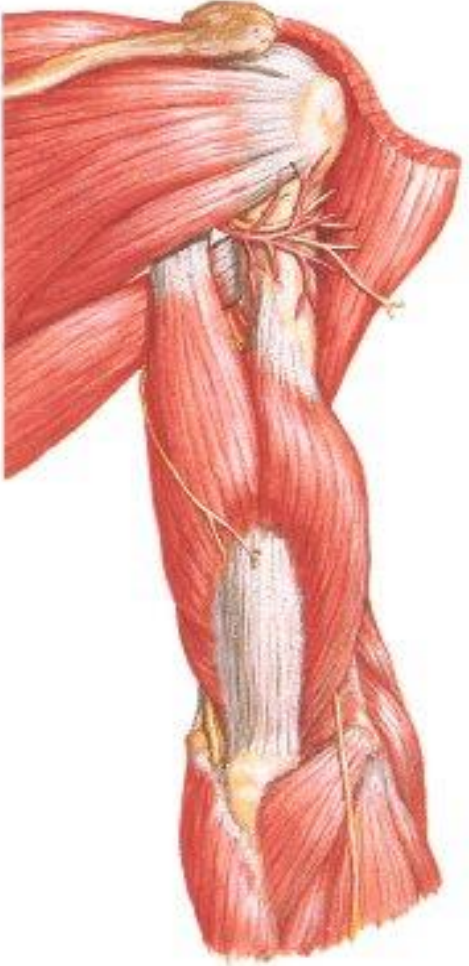
F: Ön kola fleksiyon yaptırır.

KOL ÖN YÜZ KASLARININ SİNİRİ:

N. MUSCULOCUTANEOUS'tur



Kol arka yüz kasları



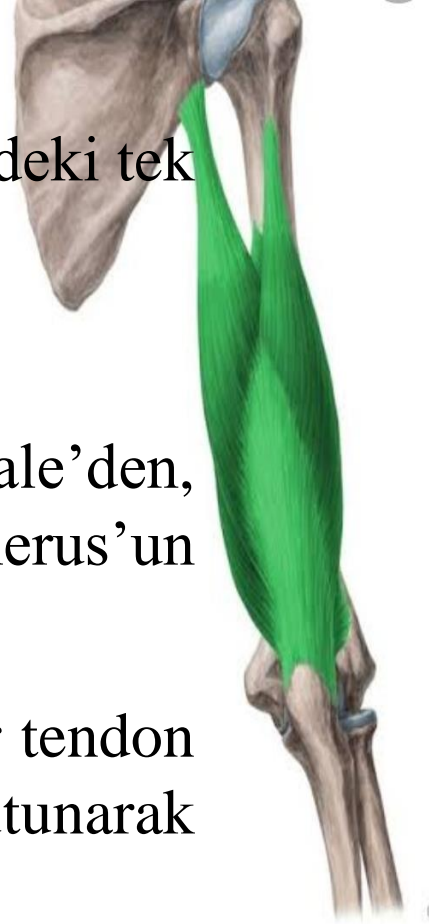4. M. triceps brachii: Ön kolun arka yüzündeki tek kastır.

Dirsek ekleminin ise en güçlü ekstansördür.

O: Caput longum; tuberculum infraglenoidale'den, caput lateralis ve caput medialis ise humerus'un arka yüzünden

I: Üç baş kasın ortalarında birleşerek tek bir tendon halinde ulna üzerindeki olecranon'a tutunarak sonlanır.

F: N. radialis'in uyardığı bu kas kola ve ön kola ekstensiyon yaptırır.



Axilla

Tepesi: scapula, clavícula, birinci kaburga

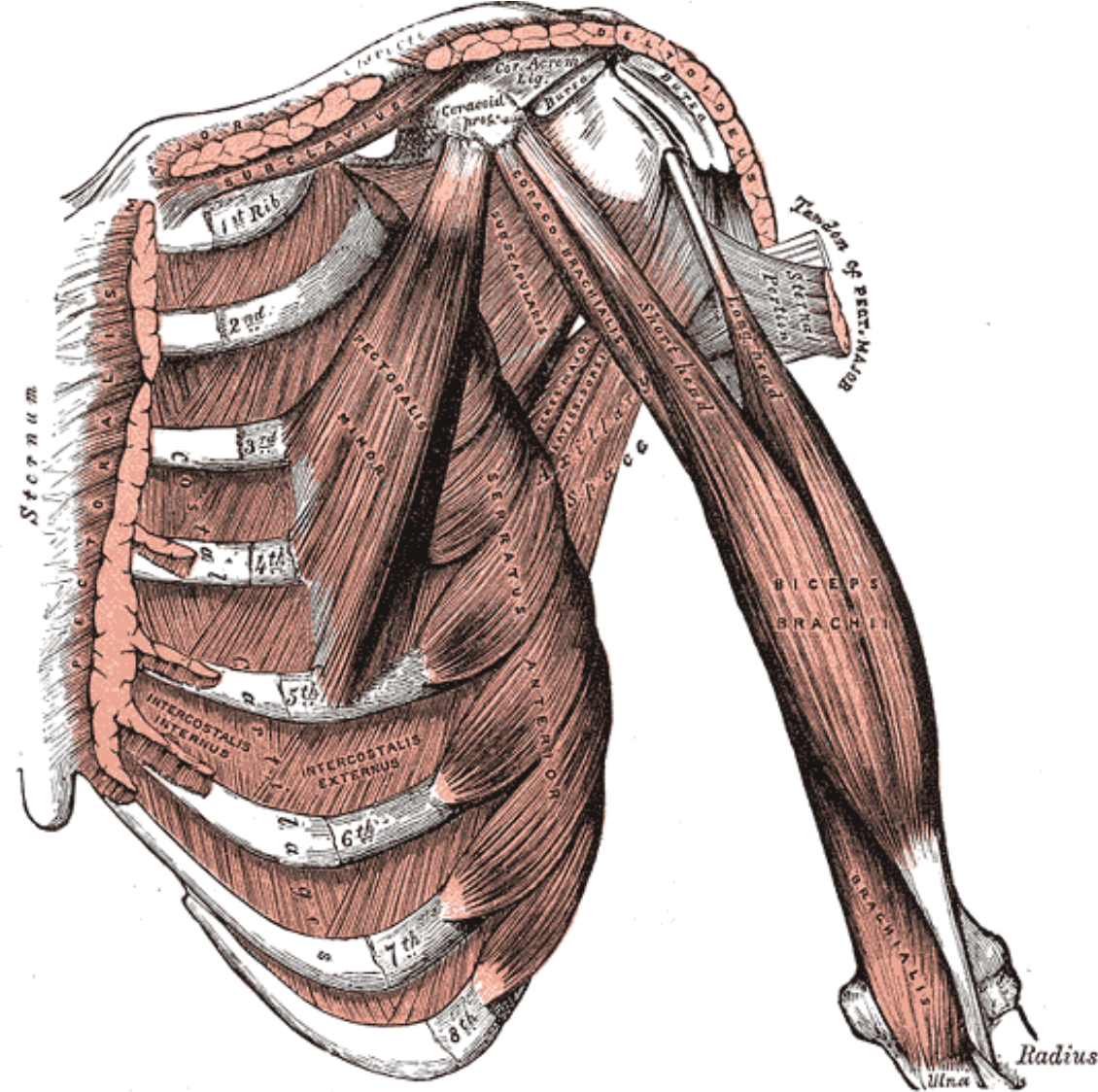
Tabanı: m. pectoralis major'un alt kenarı, m. latissimus dorsi'nin alt kenarları, kaburgalar bulunur.

İç yan duvar: 1-4. kaburgalar ve bunların arasını dolduran interkostal kaslar ile m. serratus anterior yapar.

Dış yan duvar: Humerus ve m. coracobrachialis tarafından yapılır.

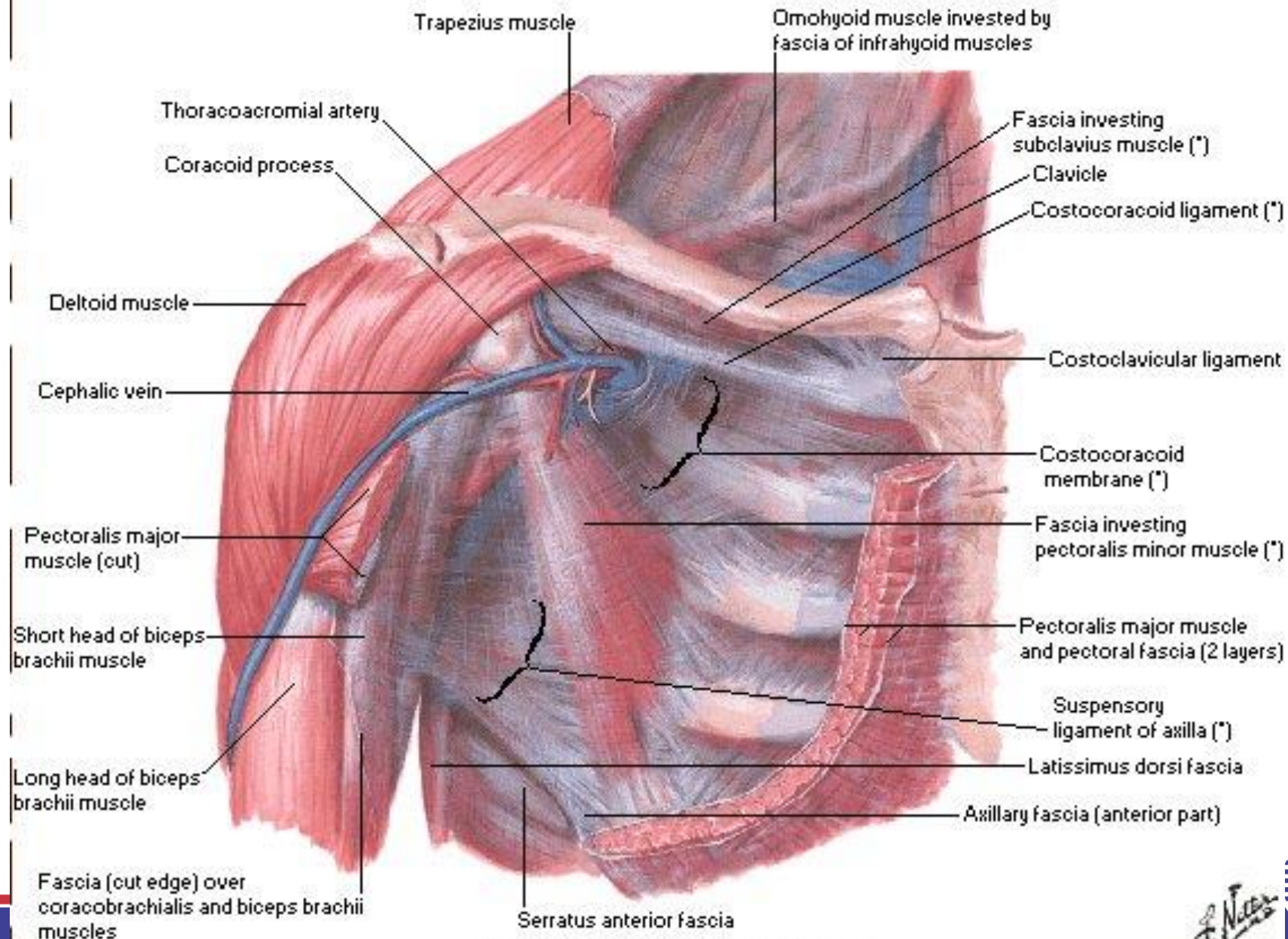
Arka duvar: M. subscapularis, m. teres major ve m. latissimus dorsi tarafından yapılır.

Ön duvar: M. pectoralis major, m. pectoralis minor ve fascialar tarafından yapılır.



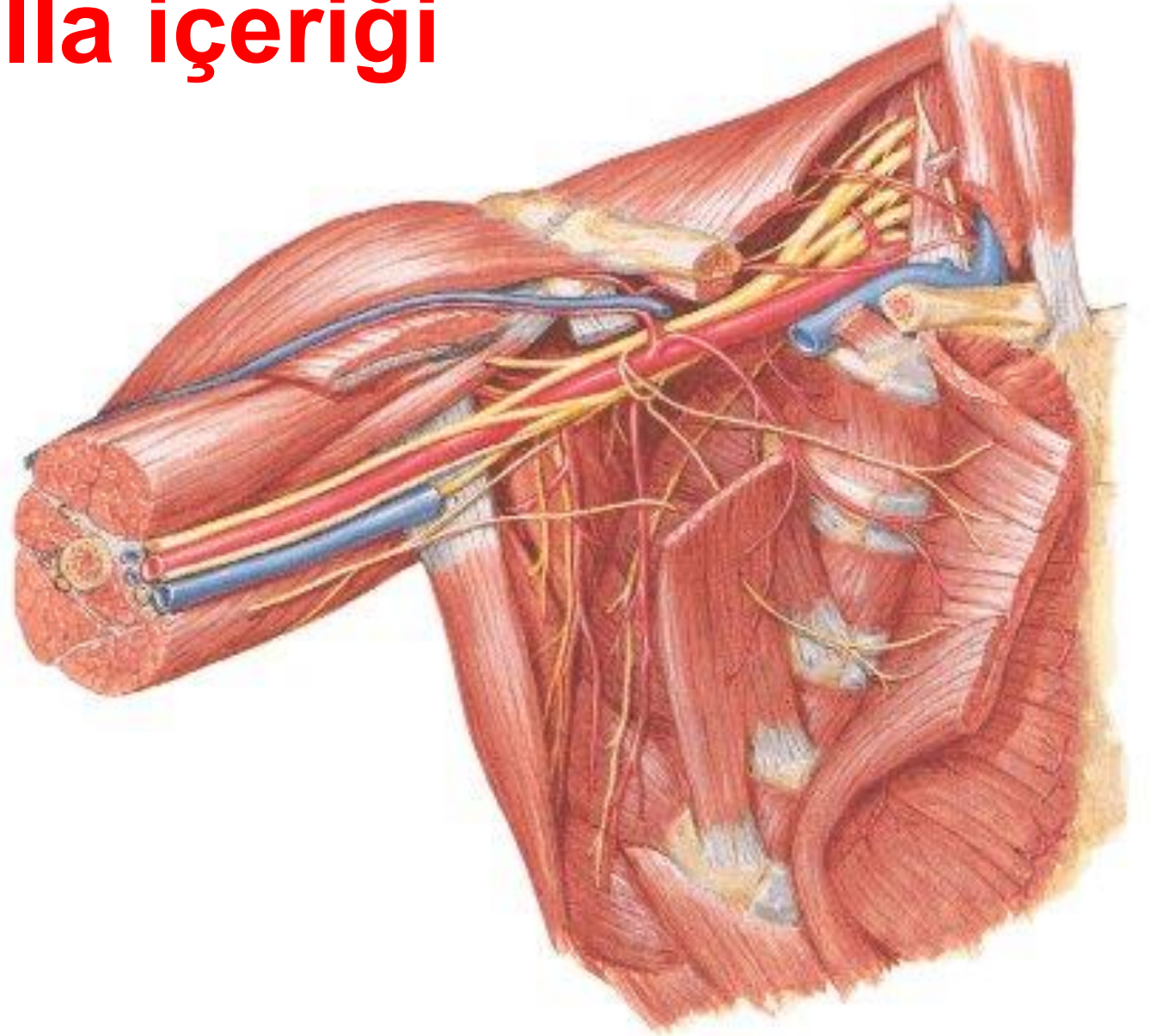
Pectoral, Clavipectoral and Axillary Fasciae

Anterior View



Axilla içeriđi

- A. Axillaris,
- V. Axillaris,
- Plexus Brachialis (Üst Ekstremitenin Sinir Ağđ),
- Koltuk Altđ Lenf Yumruları
- Yađ-bađ Dokusu Bulunur.



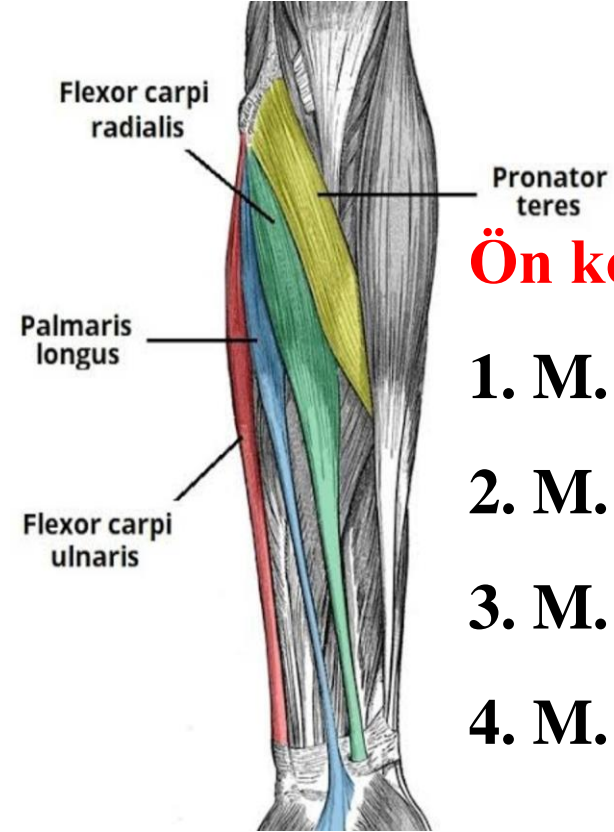
Ön Kolun Ön Yüz Kasları

Genel olarak ön kol ön bölgesi kasları; el ve parmakların fleksörleridir.

Çoğu **epicondylus medialis**'ten başlar.

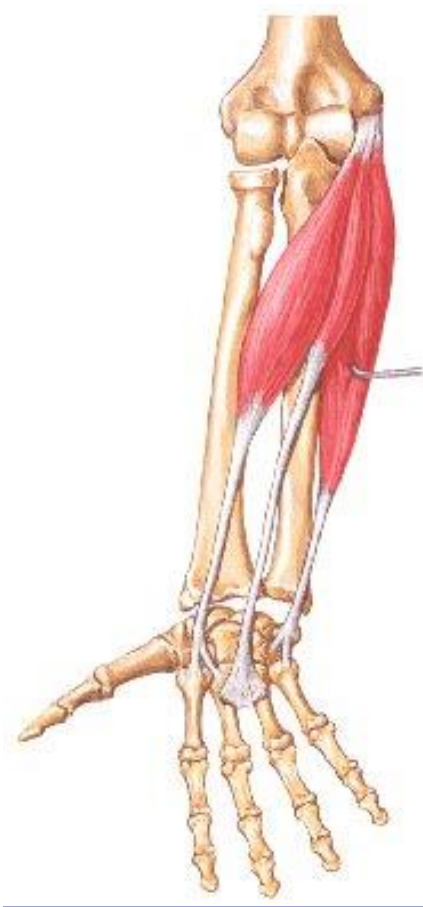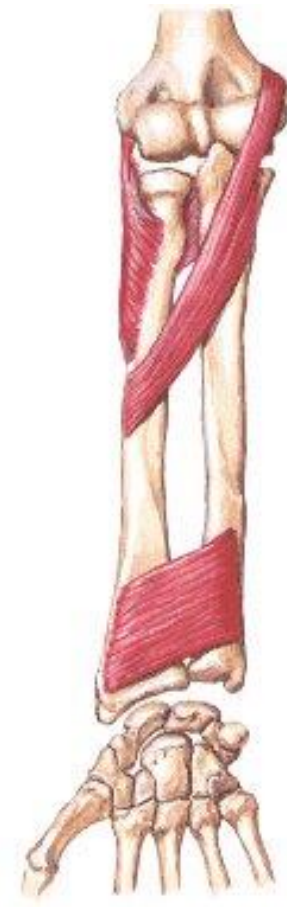
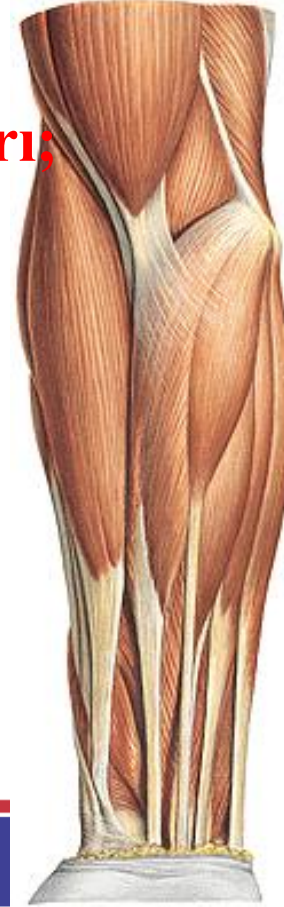Ön kol ön bölge kasları üç tabaka (Yüzeyel, orta ve arka grup) şeklinde incelenir.

Sinirleri **N.Medianus** ve **N.Ulnaris**'tir.



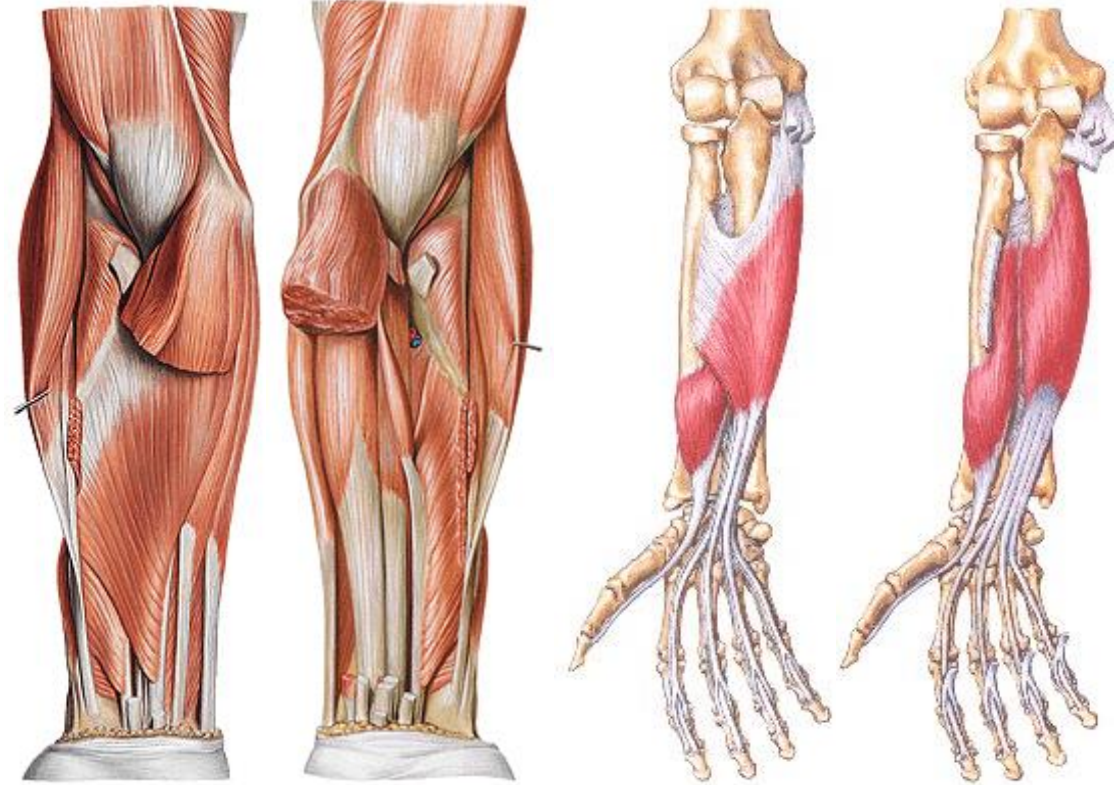
Ön kol ön bölgesi yüzeyel grup kasları;

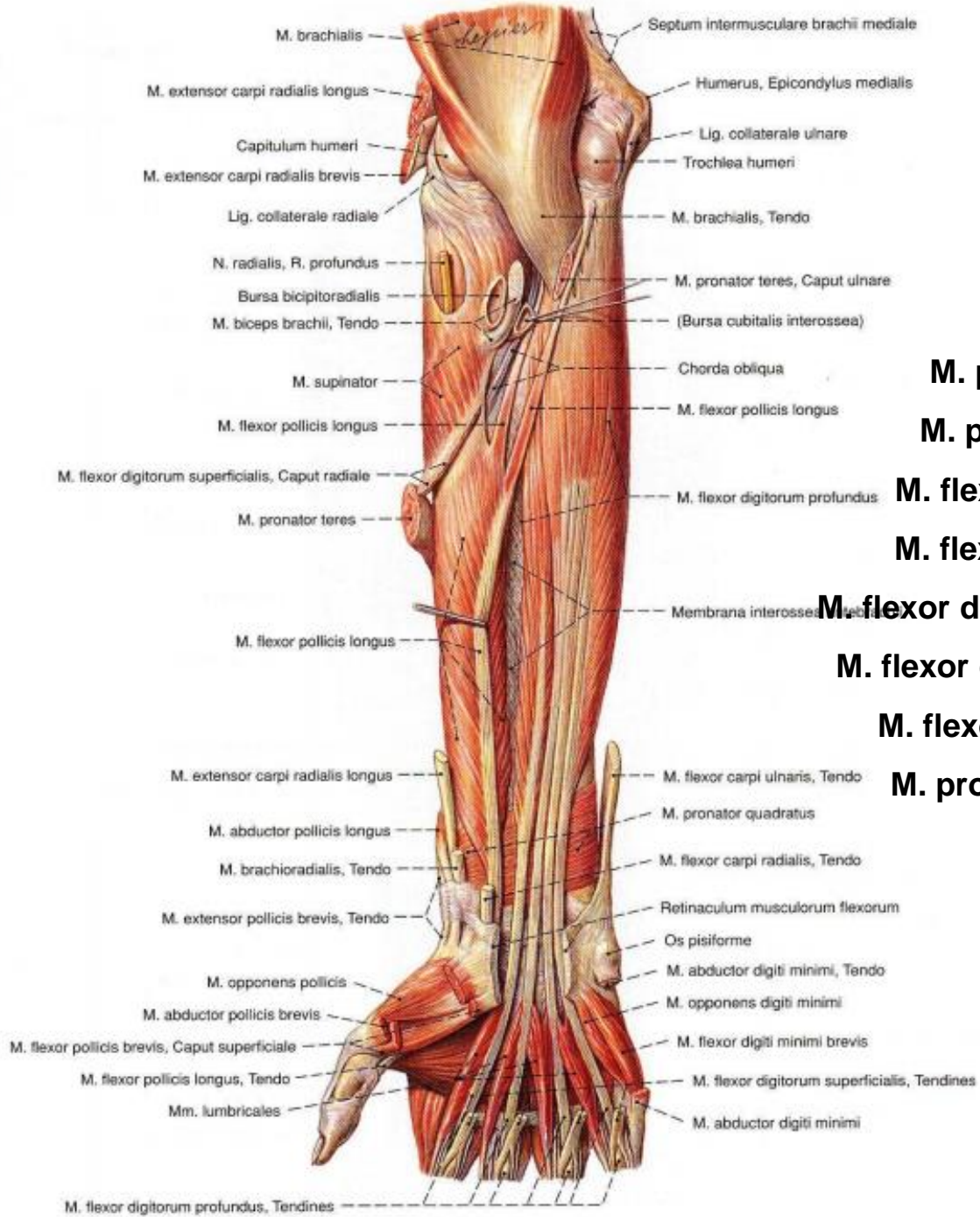
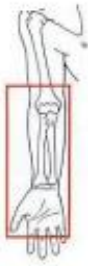
1. M. pronator teres
2. M. palmaris longus
3. M. flexor carpi radialis
4. M. flexor carpi ulnaris



Ön Kolun Ön Yüz Kasları (Orta ve derin grup)

- 5. M. flexor digitorum superficialis
- 6. M. flexor digitorum profundus
- 7. M. flexor pollicis longus
- 8. M. pronator quadratus





M. pronator teres

M. palmaris longus

M. flexor carpi radialis

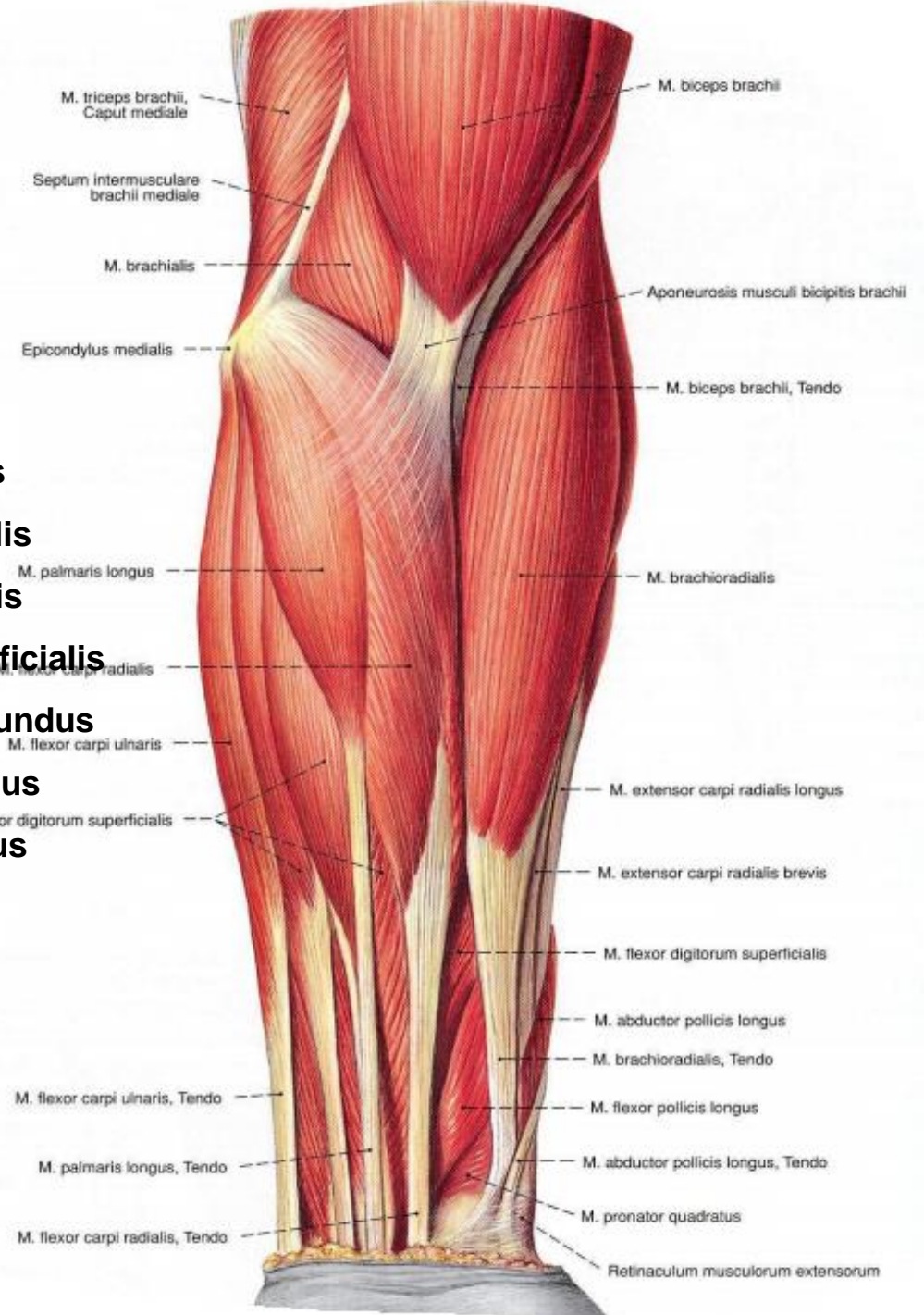
M. flexor carpi ulnaris

M. flexor digitorum superficialis

M. flexor digitorum profundus

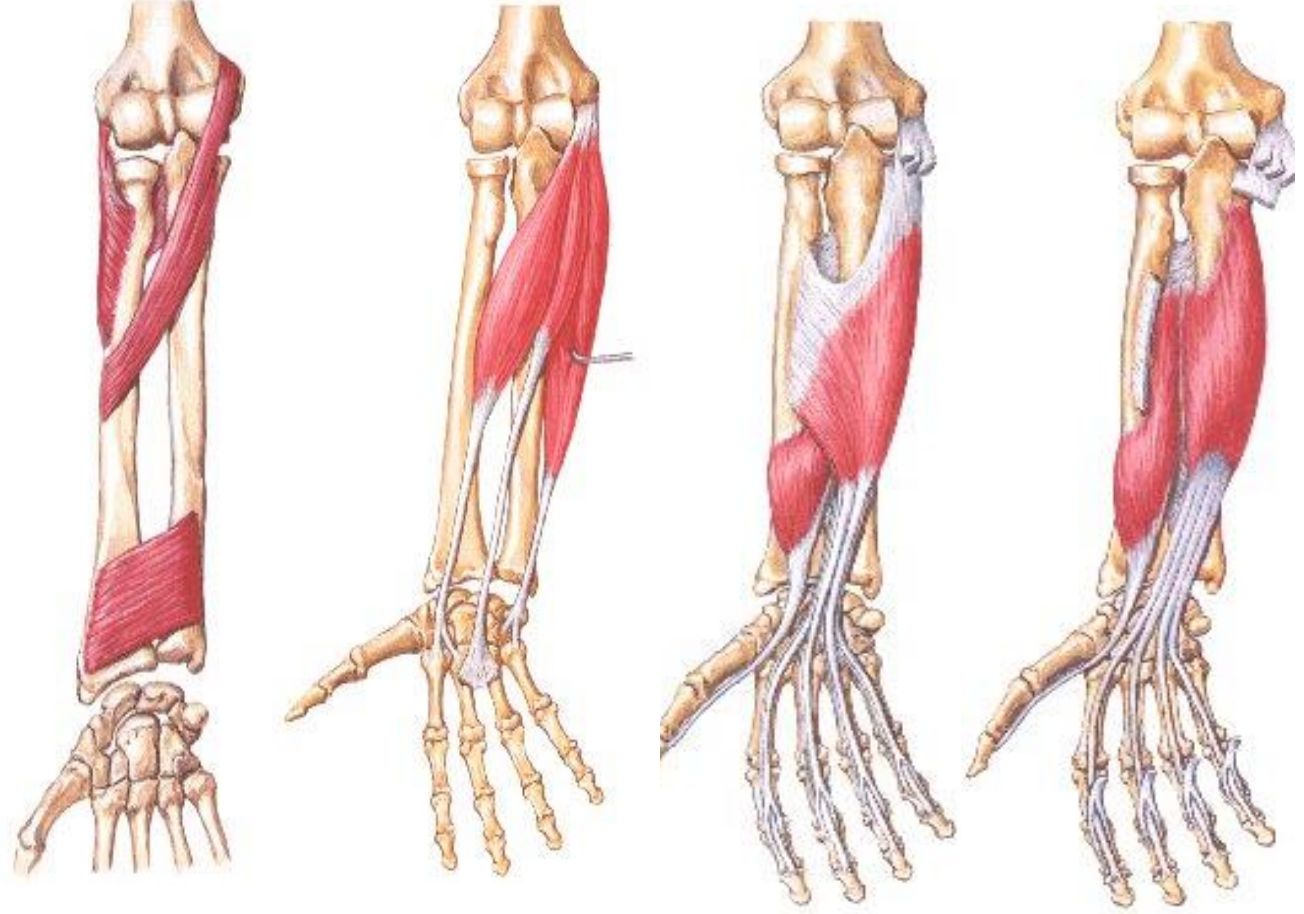
M. flexor pollicis longus

M. pronator quadratus



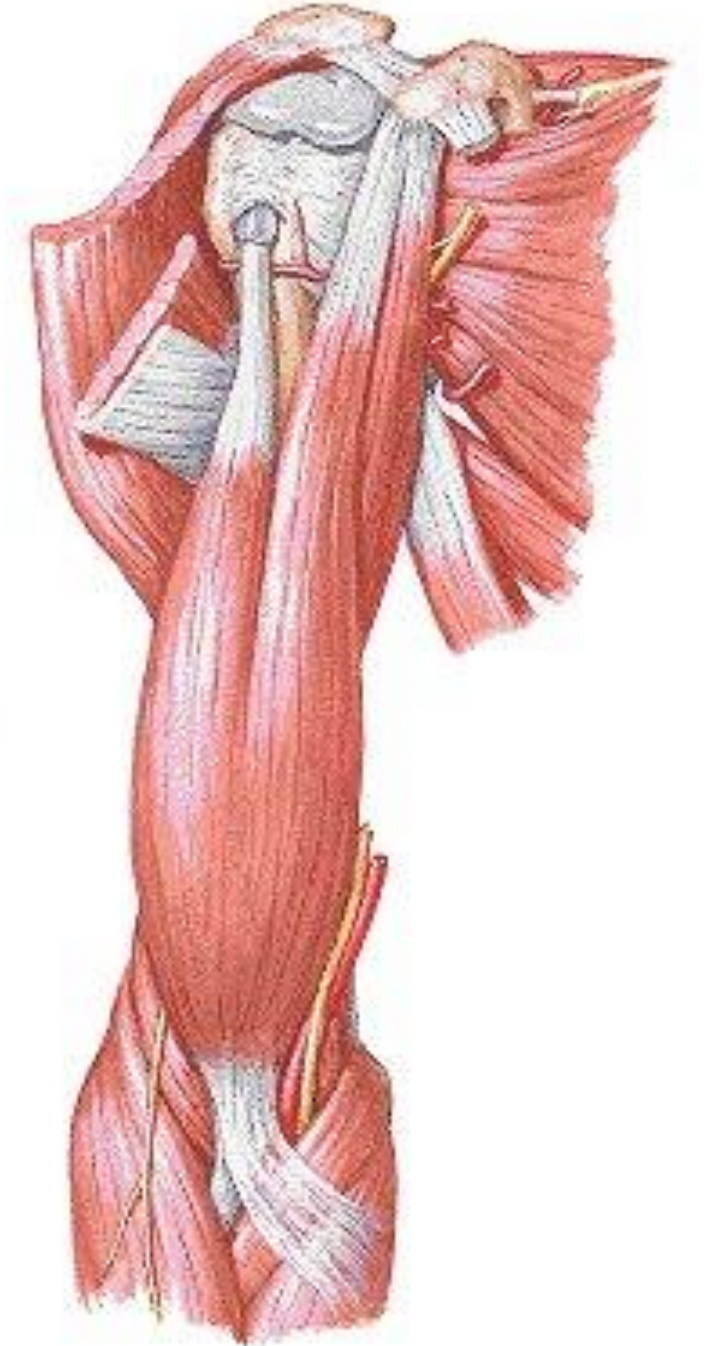
Sinirlendirme

Ön kolun ön kompartımanında bulunan
ve yukarda anlatılan bu kaslardan
m. flexor digitorum profundus'un medial
yarımını
ile m. flexor carpi ulnaris'i n. ulnaris
uyarırken
diğer bütün kasları n. medianus uyarır.



Fossa Cubitalis

- N. Medianus,
- A. Brahialis Ve Son İki Dalı,
- M. Biceps Brachii'nin Tendonu
- N. Radialis'in Derin Dalı Bulunur.



Ön Kolun Arka Kasları

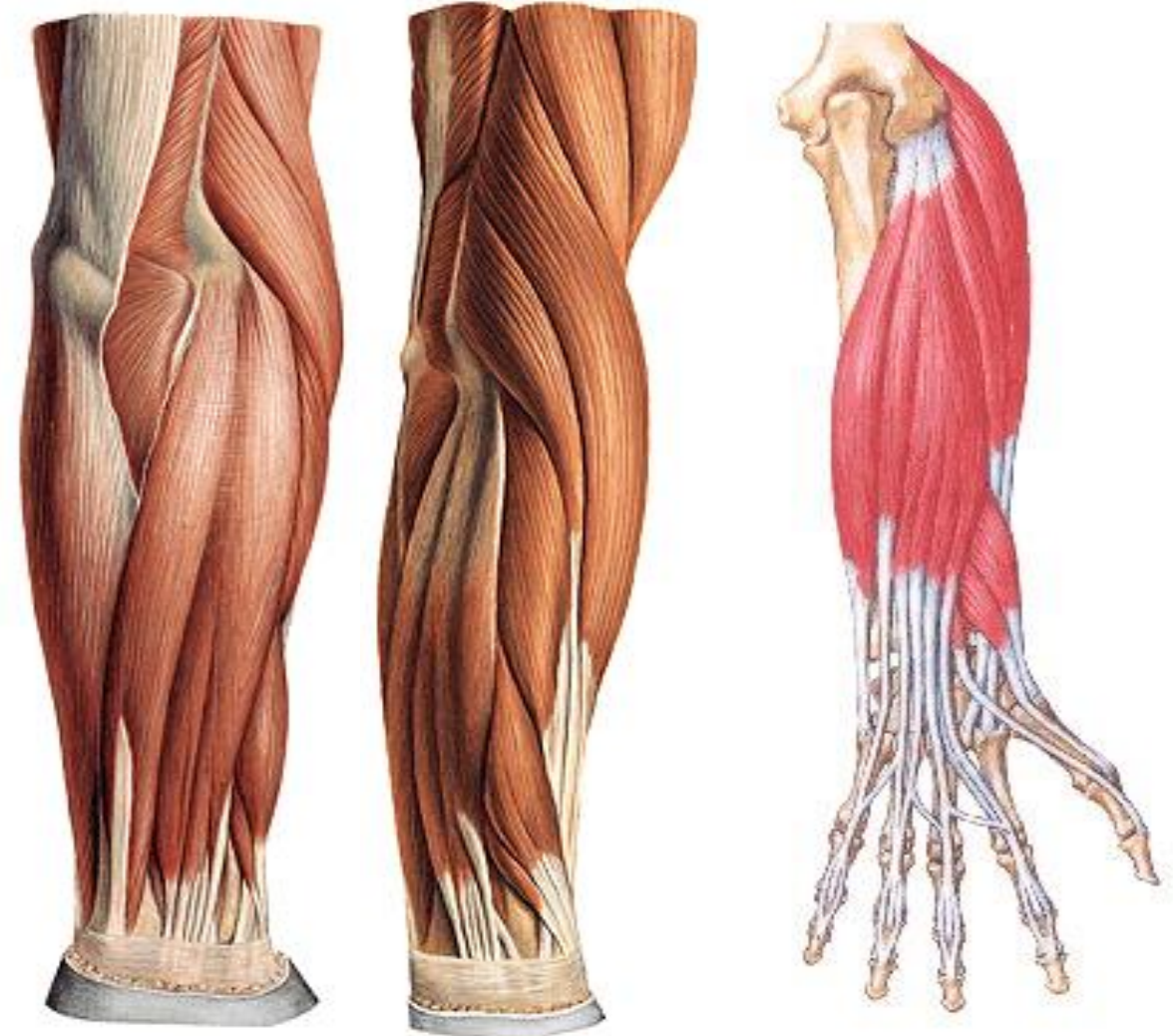
Ön kol arka bölge kasları el ve parmakların ekstansörleridir ve çoğu **epicondylus lateralis**'ten başlar. Ön kol arka bölge kasları yüzeysel ve derin grup olmak üzere ikiye ayrılır. Tümünün siniri **n.radialis**'tir.

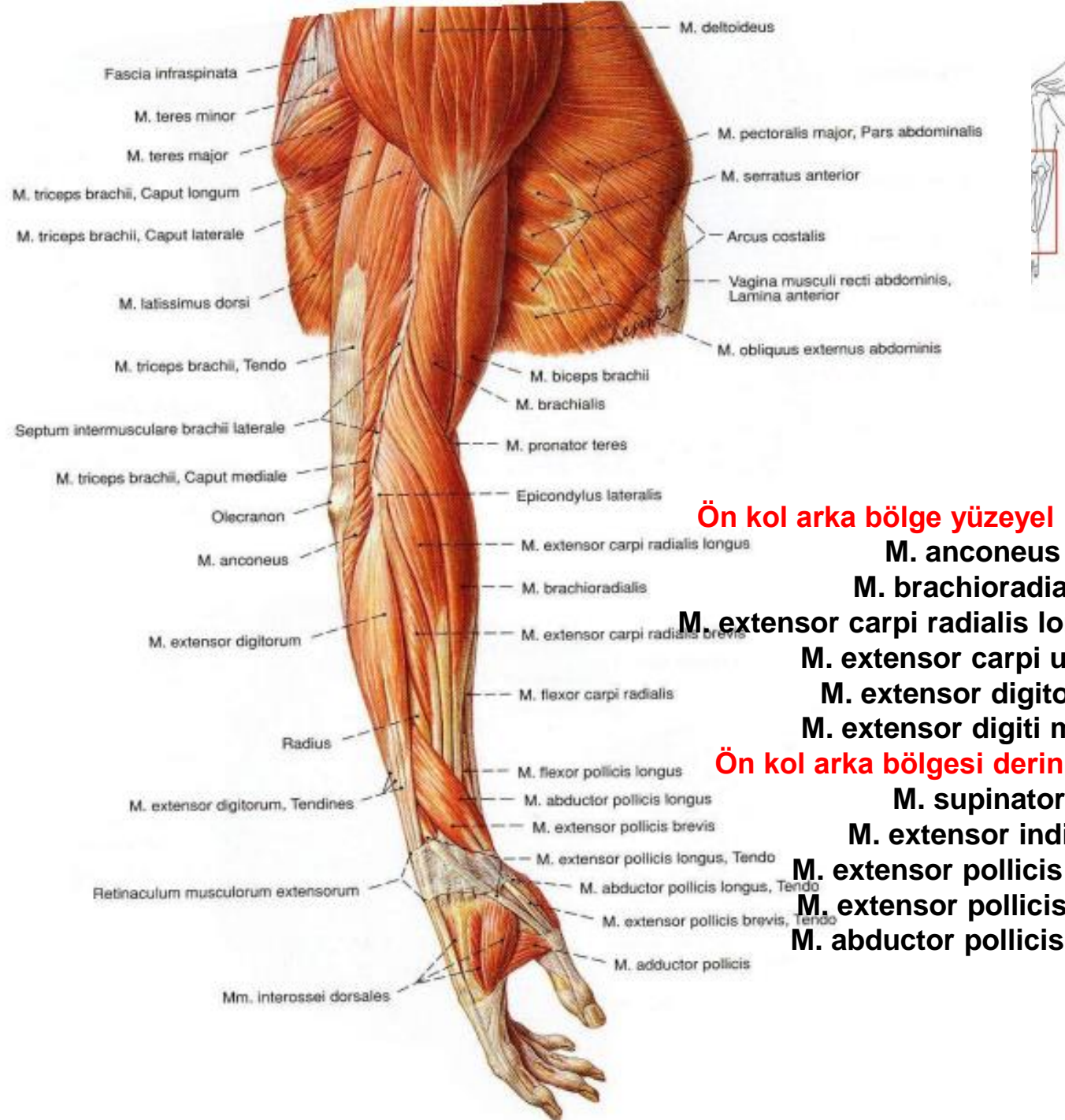
Ön kol arka bölge yüzeysel ve derin grup kasları;

1. M. anconeus
2. M. brachioradialis
3. M. extensor carpi radialis longus ve brevis
4. M. extensor carpi ulnaris
5. M. extensor digitorum
7. M. extensor digiti minimi

Ön kol arka bölgesi derin grup kasları

1. M. supinator
2. M. extensor indicis
3. M. extensor pollicis longus
4. M. extensor pollicis brevis
5. M. abductor pollicis longus





Ön kol arka bölge yüzeysel grup kasları;

M. anconeus

M. brachioradialis

M. extensor carpi radialis longus ve brevis

M. extensor carpi ulnaris

M. extensor digitorum

M. extensor digiti minimi

Ön kol arka bölgesi derin grup kasları

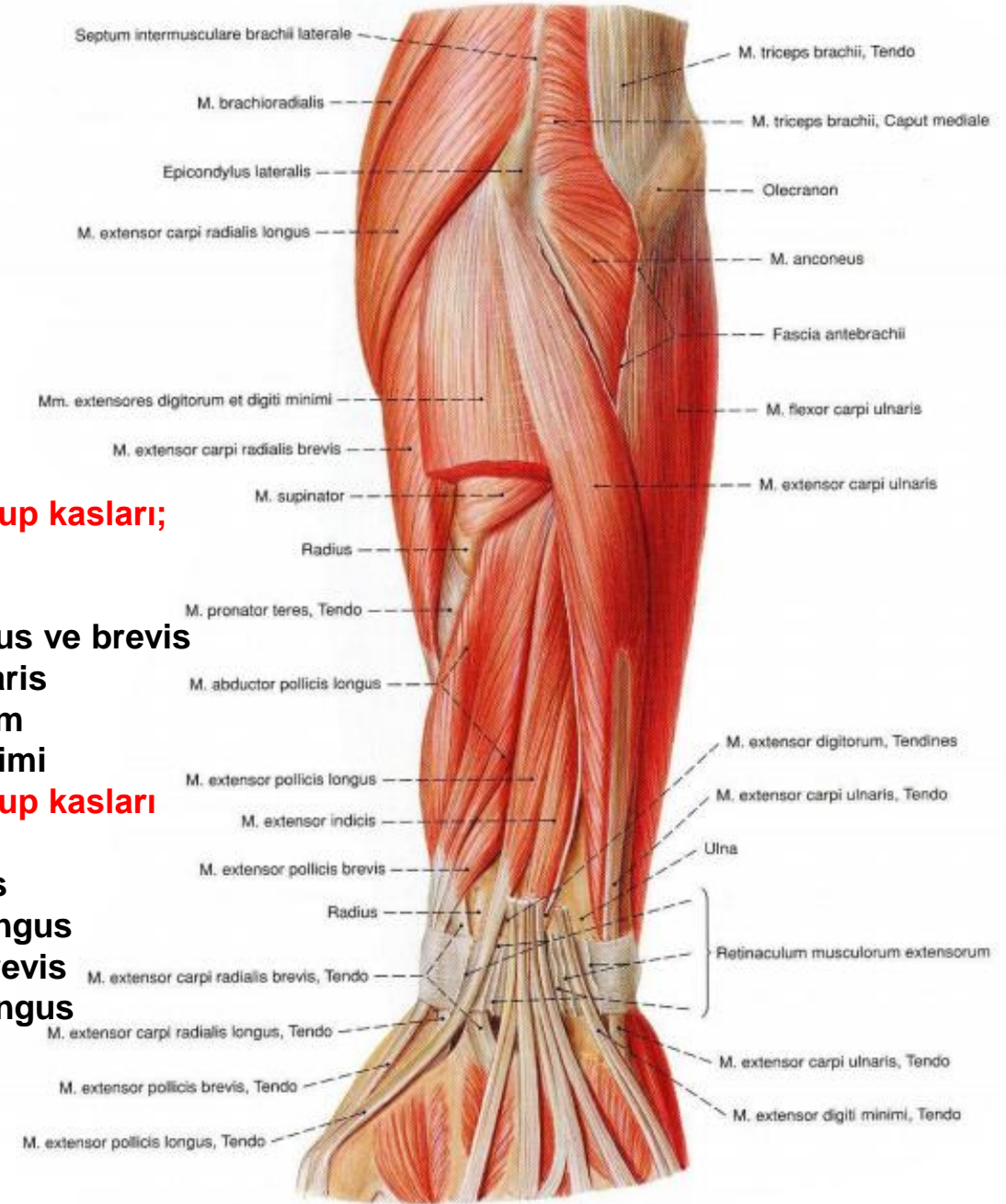
M. supinator

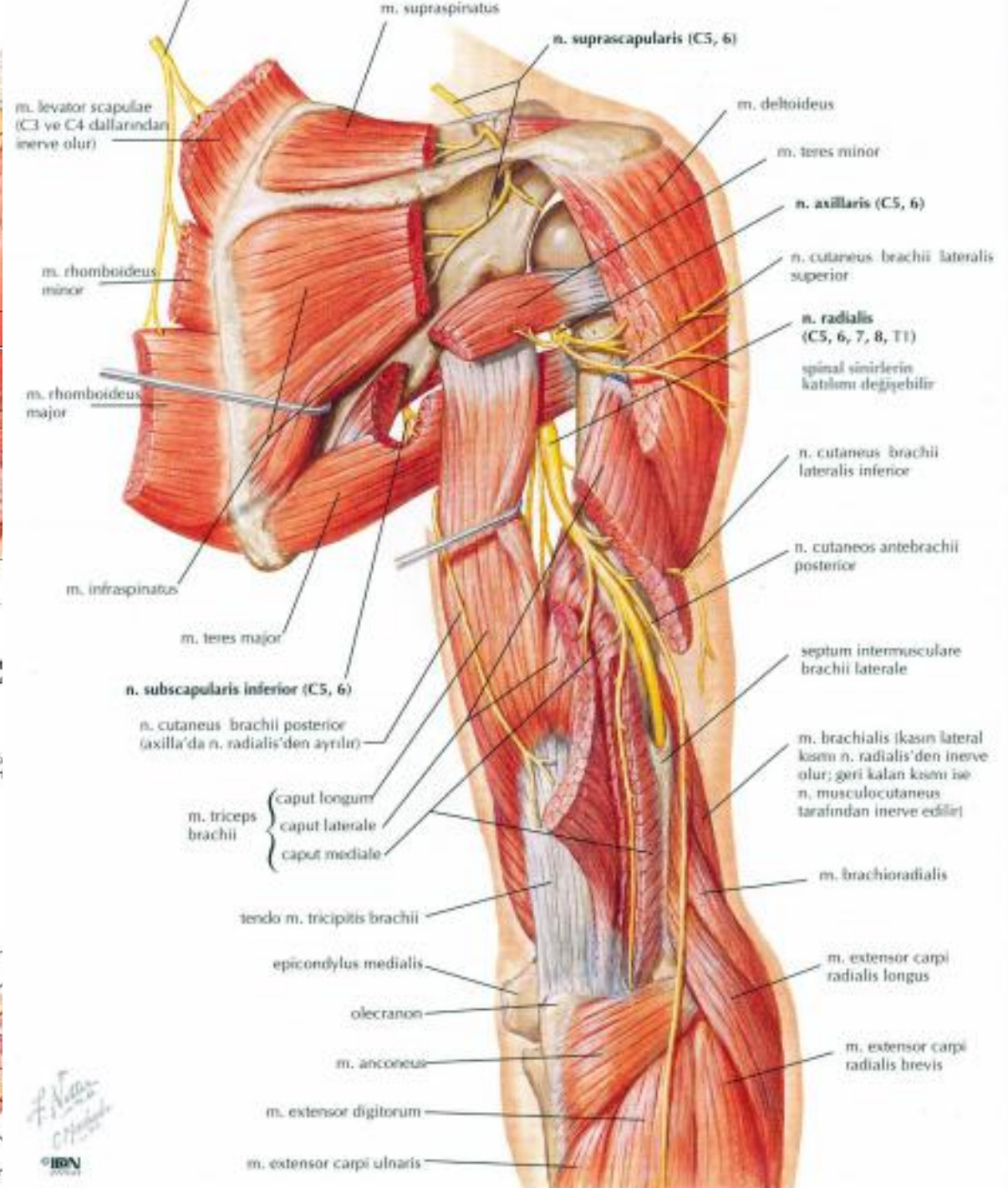
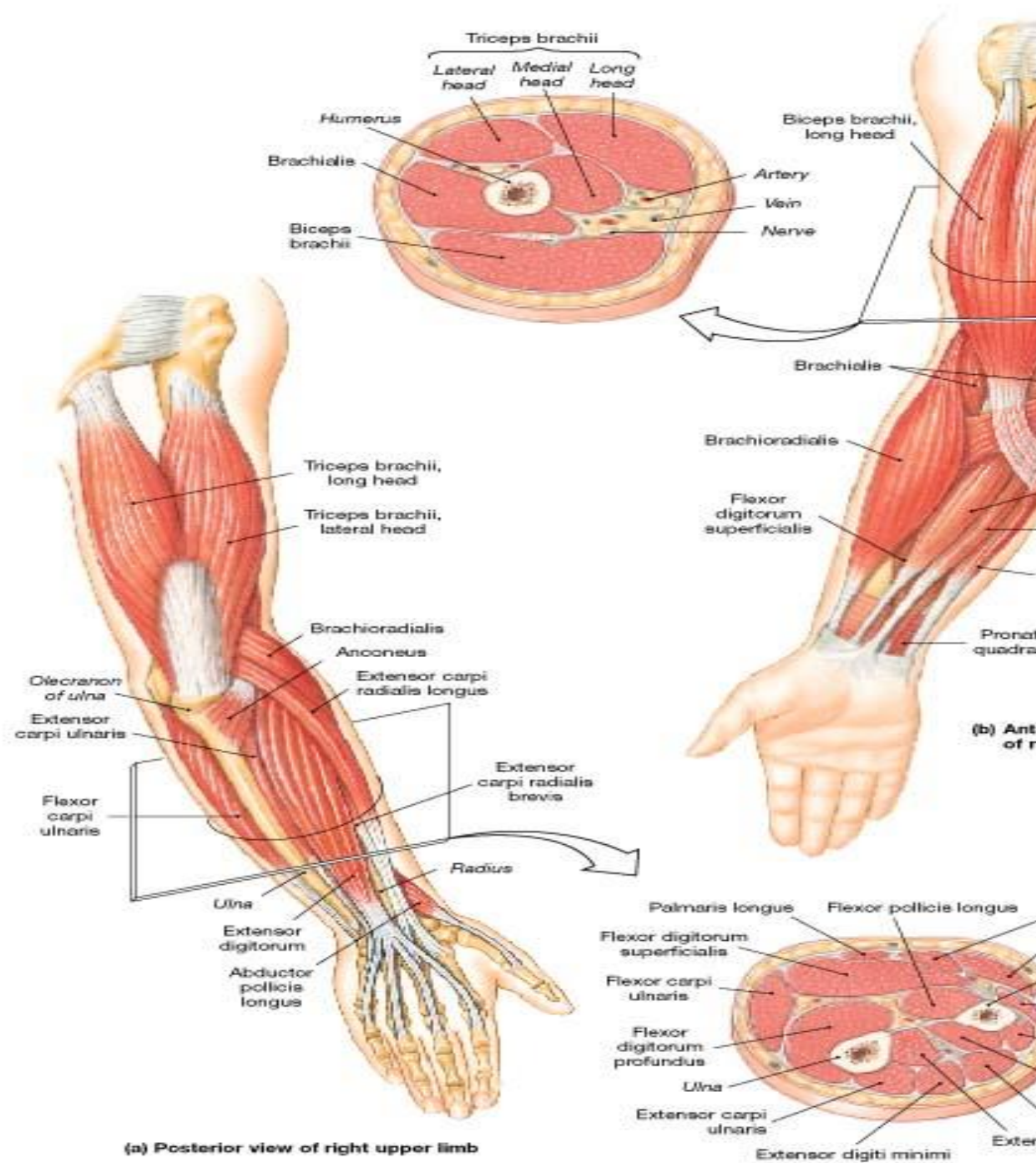
M. extensor indicis

M. extensor pollicis longus

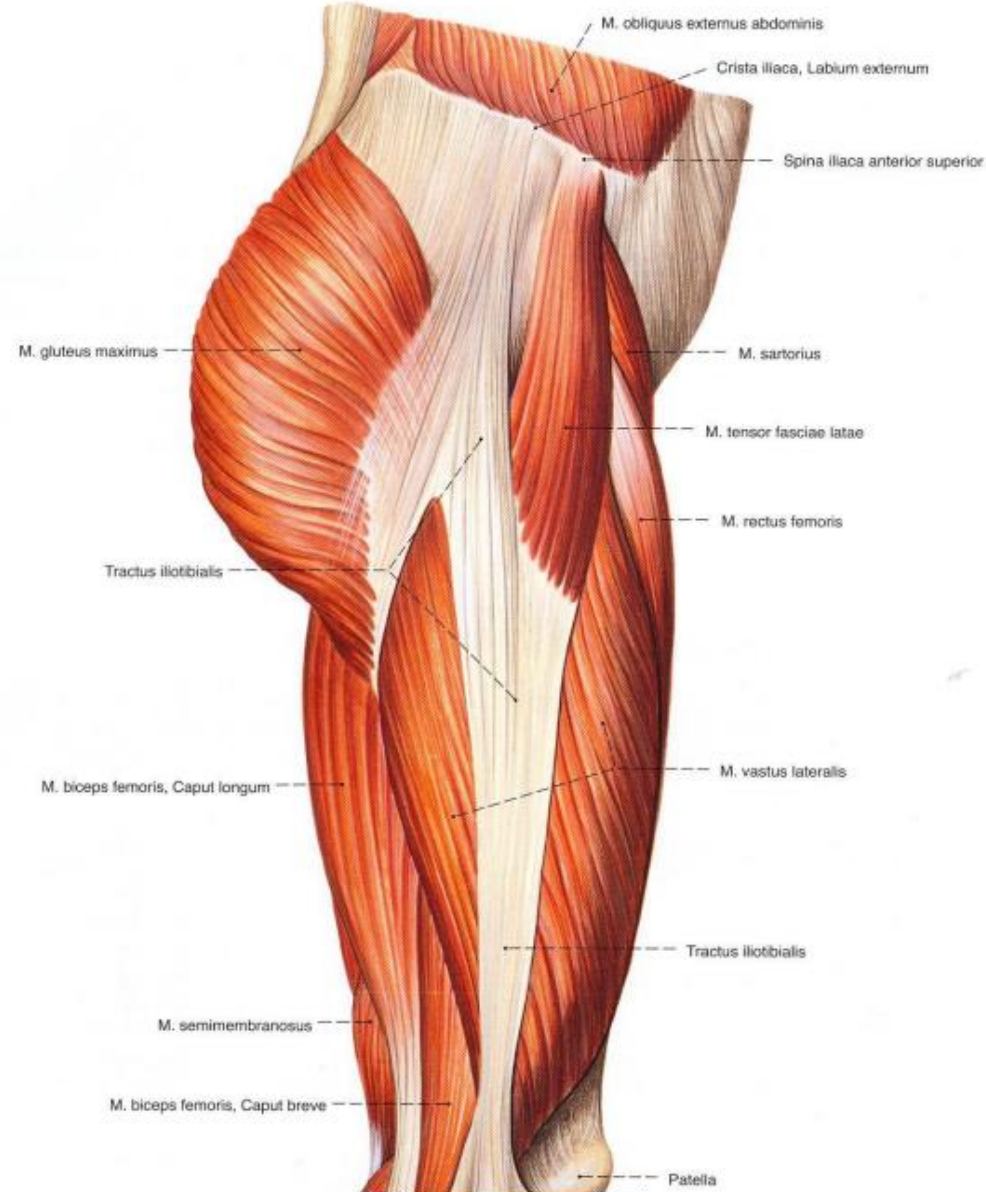
M. extensor pollicis brevis

M. abductor pollicis longus





ALT TARAF KASLARI



ALT TARAF KASLARI (MUSCULI MEMBRİ INFERIORIS)

Alt ekstremitede bulunan kaslar;

kalça (**gluteal**) bölgesi,

uyluk (**femoral**) bölgesi,

bacak (**crus**) bölgesi ve ayak (**pedis**) bölgesi kasları olmak üzere dört gruba ayrılarak incelenir.

Gluteal Bölge Kasları

İntramusküler enjeksiyon için uygun bölgelerin en başında gelir. Kalçaya oval şeklini veren kastır. Gluteal bölgede bulunan kaslar;

- **M. gluteus maximus**
- **M. gluteus medius**
- **M. gluteus minimus**

Kalça Kasları

1. **M. gluteus maximus:** Kalça kabarıklığını yapan en yüzeyde yerleşmiş kastır.

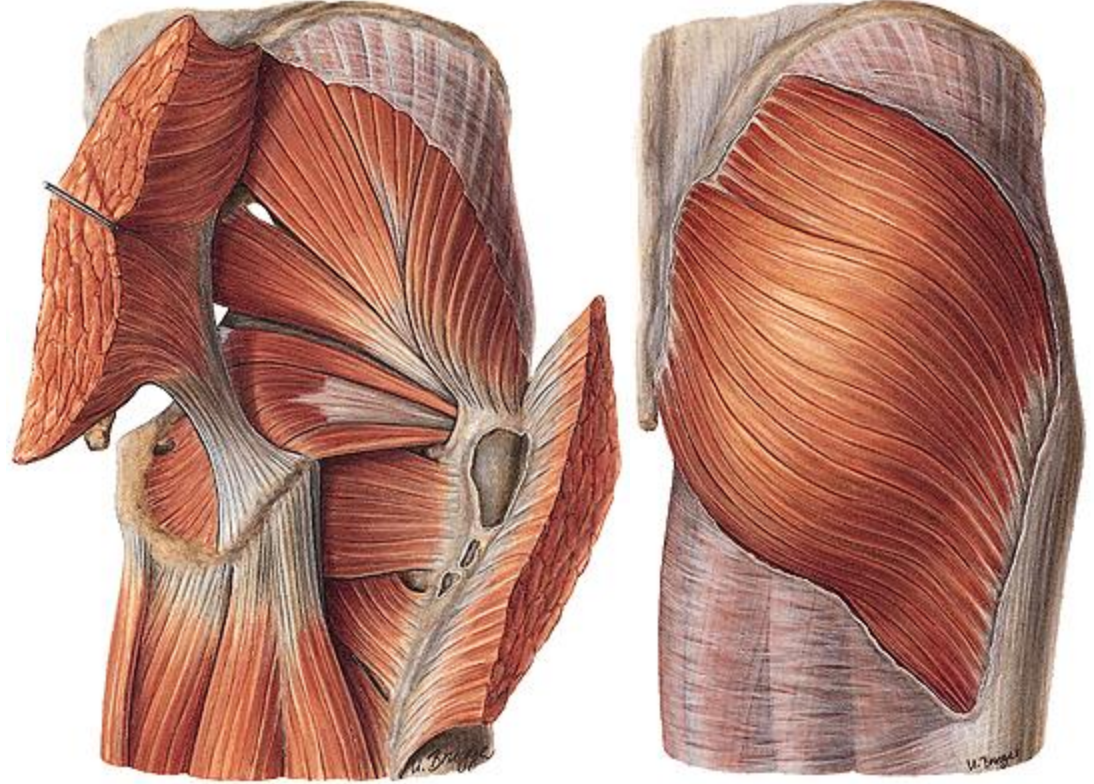
Kas içi enjeksiyonlarda kullanılır.

O: Crista iliaca, os coxae'nın dış yüzü, sacrum ve coccyx'in arka yüzü ve lig. sacrotuberale'den başlar

I: Trochanter major ve tractus iliotibialis'e tutunur.

S: N. gluteus superior tarafından uyarılan

F: Kalça eklemine ekstensiyon yaptırır.



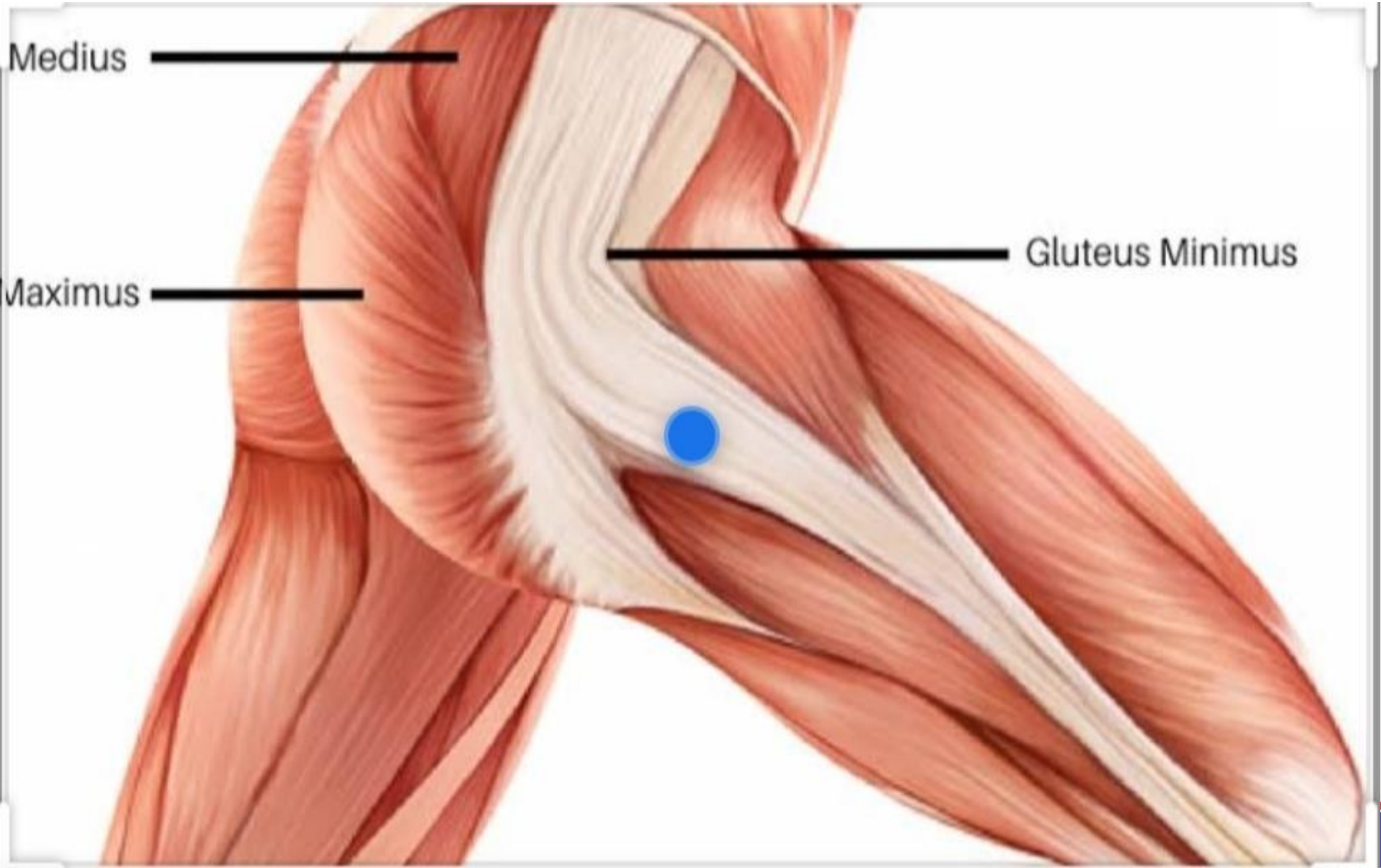
Gluteus Medius

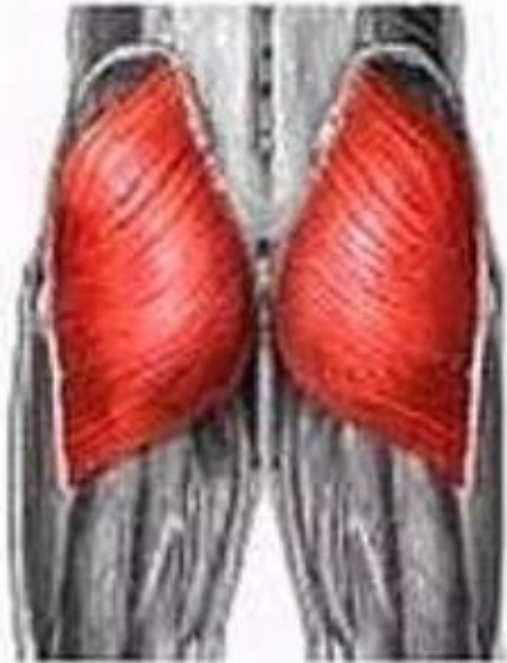


Gluteus Maximus

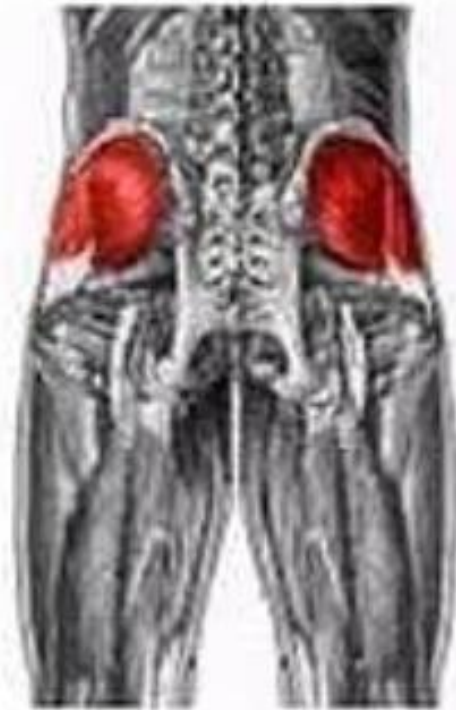

Gluteus Minimus

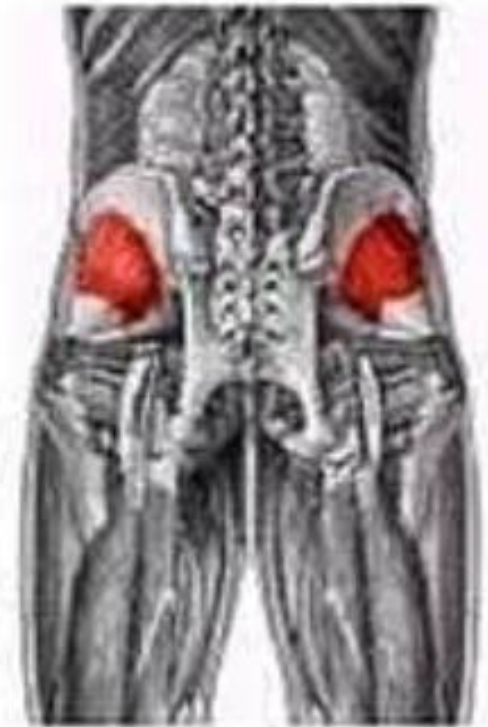



**GLUTEUS
MAXIMUS**



**GLUTEUS
MEDIUS**



**GLUTEUS
MINIMUS**

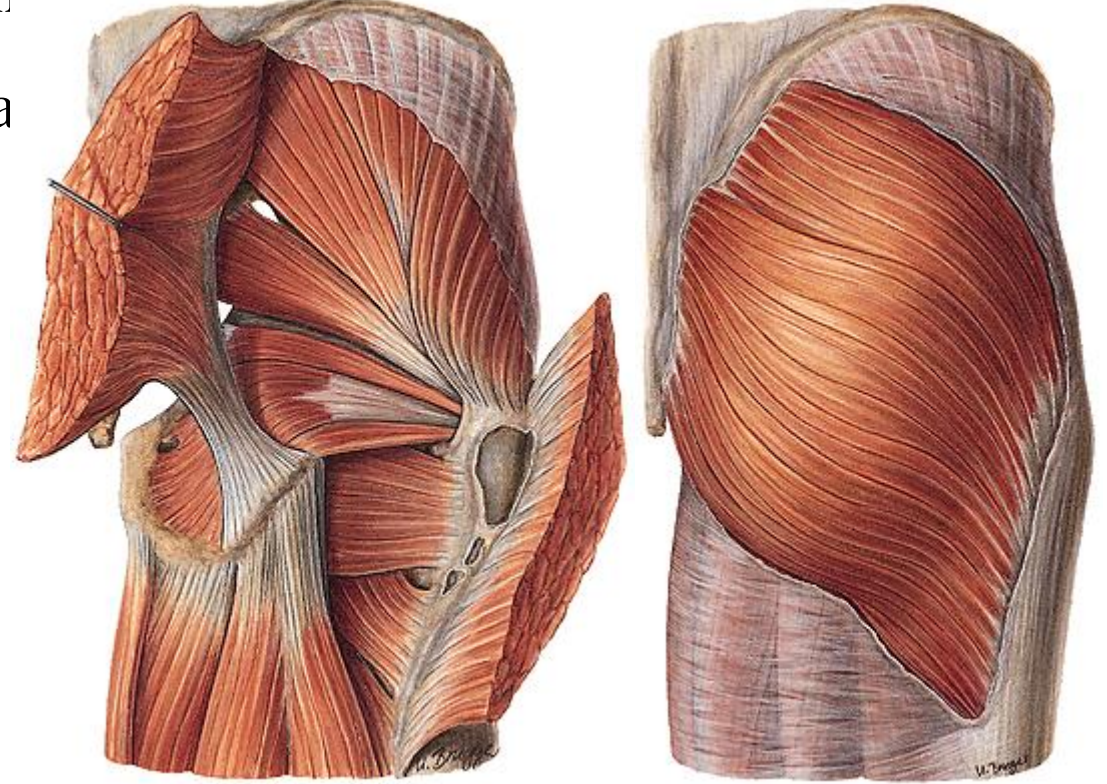
Kalça Kasları

2. M. gluteus medius: Bir öncekinin derininde bulunur.

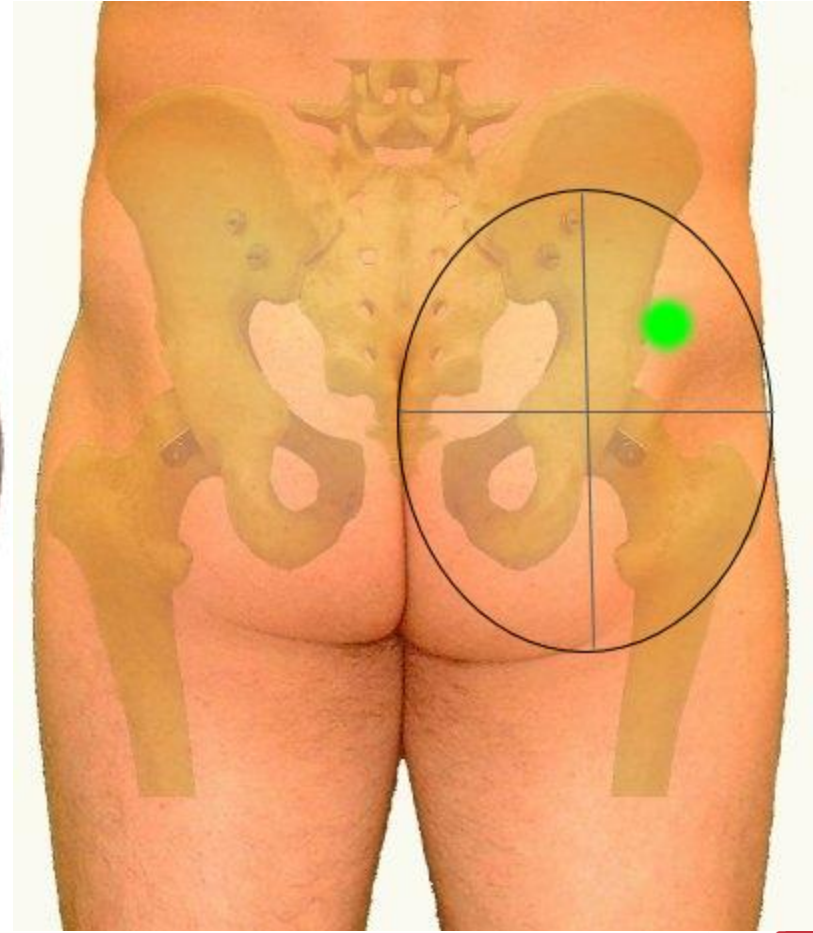
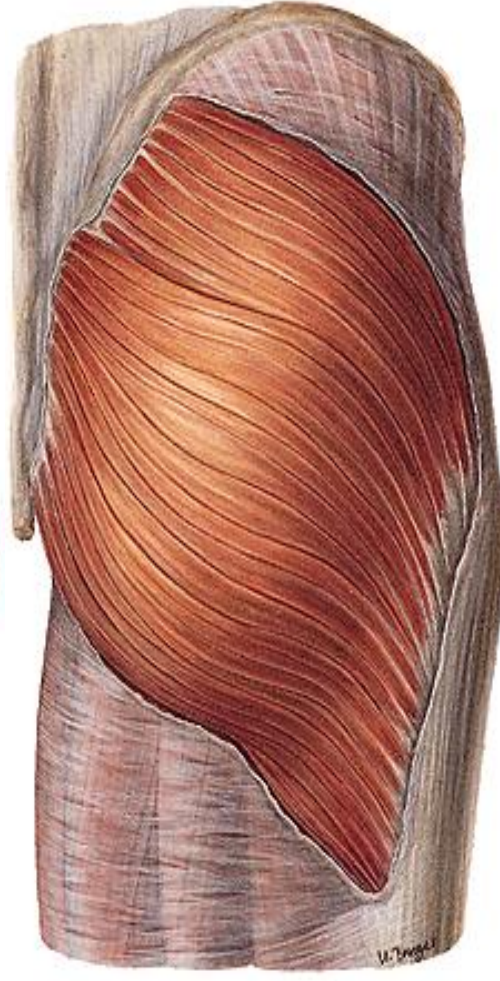
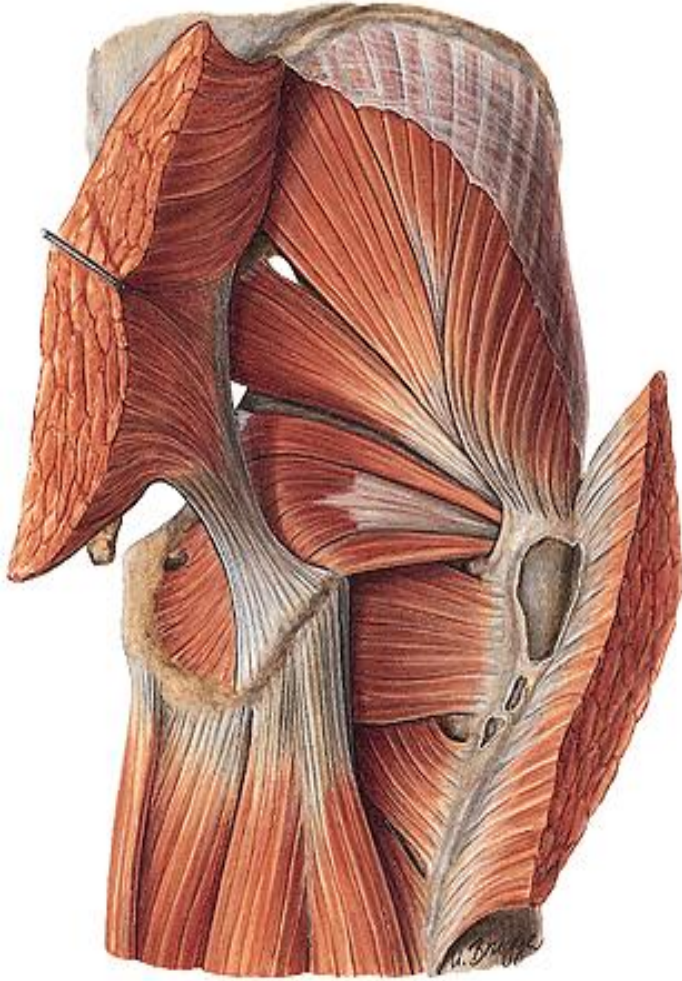
Kalça eklemine abduksiyon yaptıran bu kasa aynı zamanda kalça içi enjeksiyon yapılır.

3. M. gluteus minimus: En derinde bulunan kaktır.

Kalça eklemine abduksiyon yaptırır



Kas içi (İntra Musküler İ.M). Enjeksiyon



Uyluğun dış rotator kasları: M. gluteus maximus'un derininde bulunan kaslardır.

Bunlar genel olarak uyluğa dış rotasyon yaptırırlar.

- M. Piriformis
- M. Gemellus superior
- M. Gemellus inferior
- M. Obturatorius internus
- M. Quadratus femoris
- M. Obturatorius externus

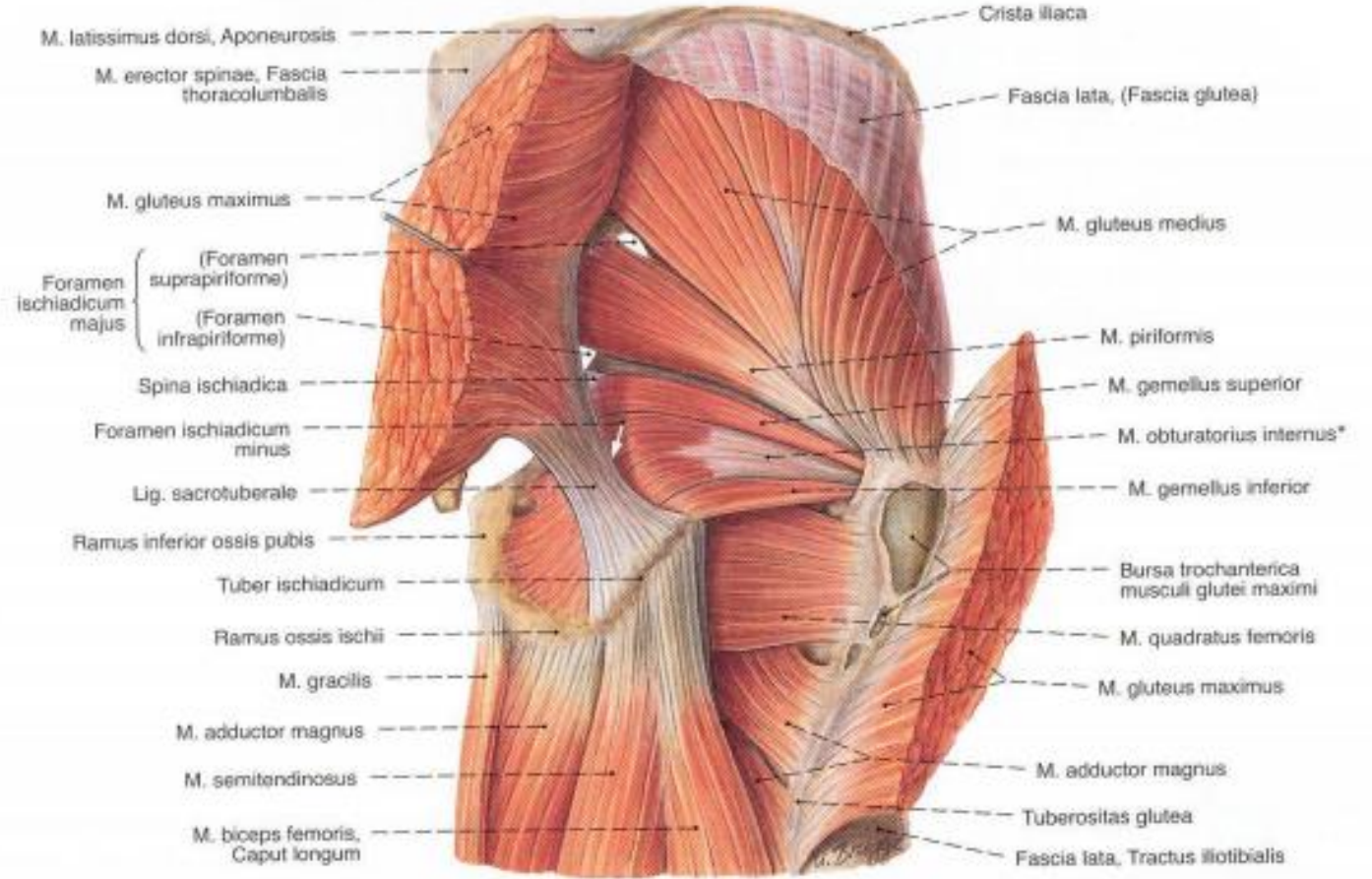


Fig. 1275 Muscles of the thigh and hip; superficial hip muscles; the gluteus maximus muscle has been sectioned; dorsal view (r.).

* The part of the internal obturator muscle from where it turns around the lesser sciatic notch and its insertion in the trochanteric fossa is frequently tendinous.

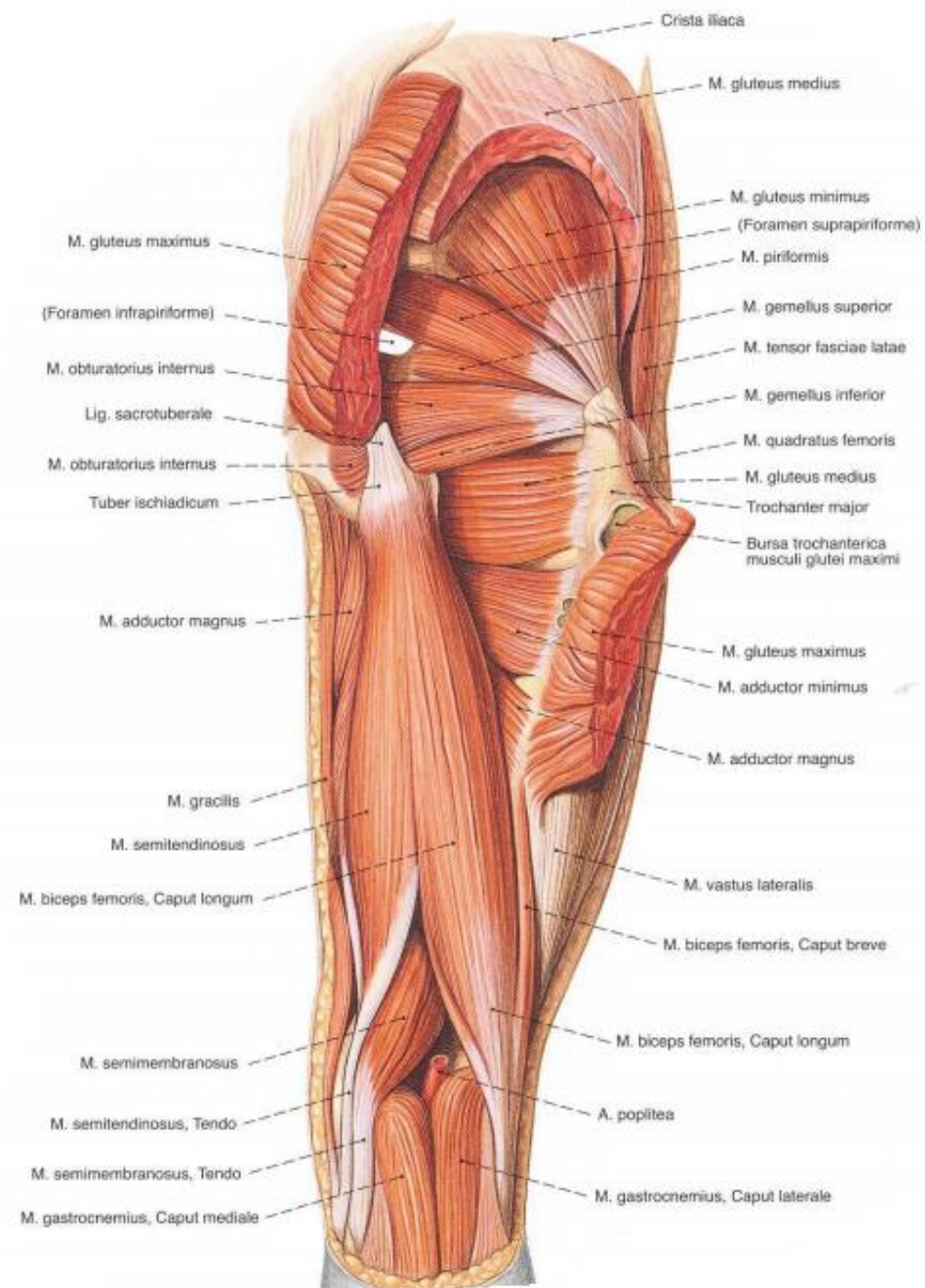
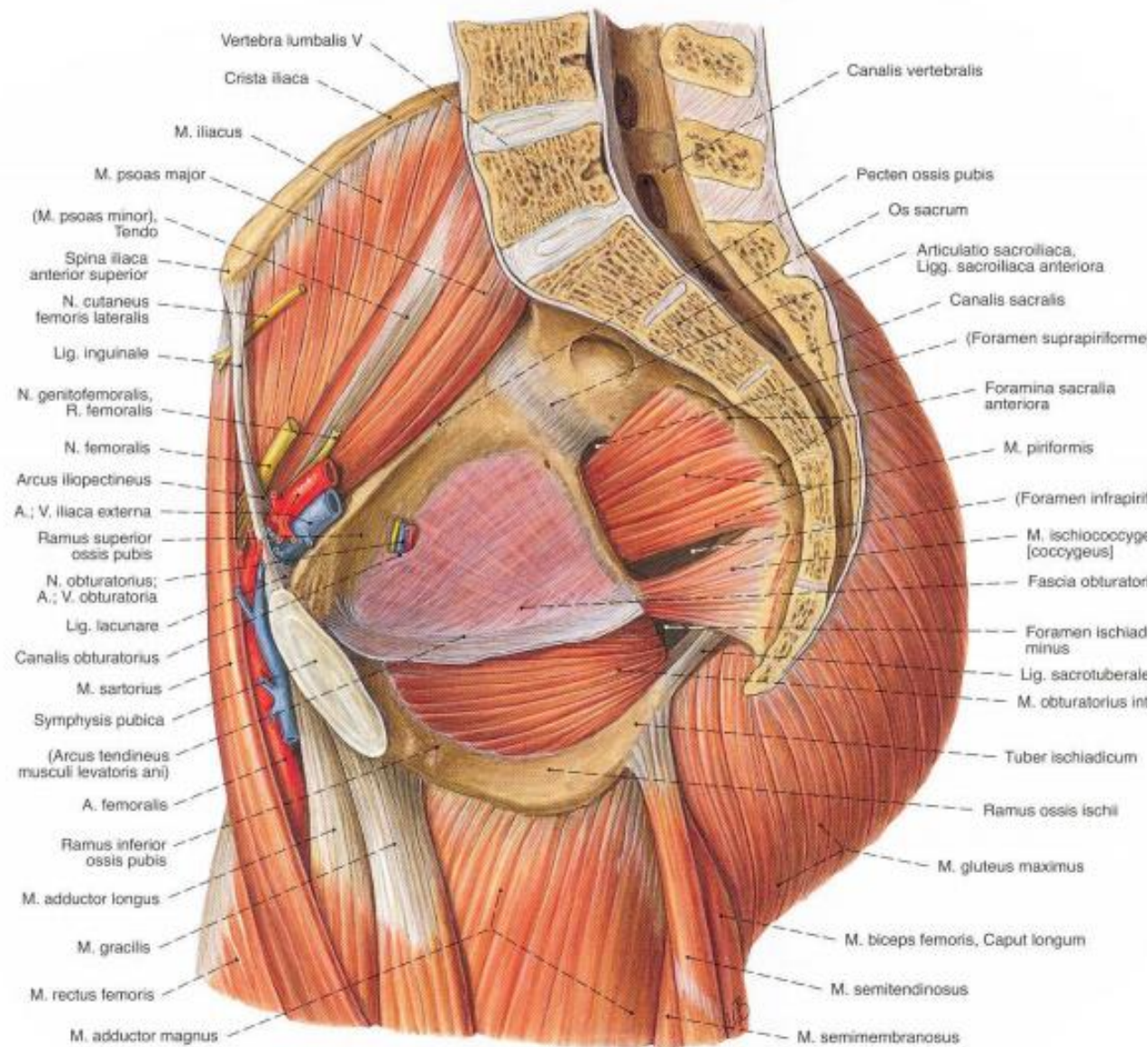
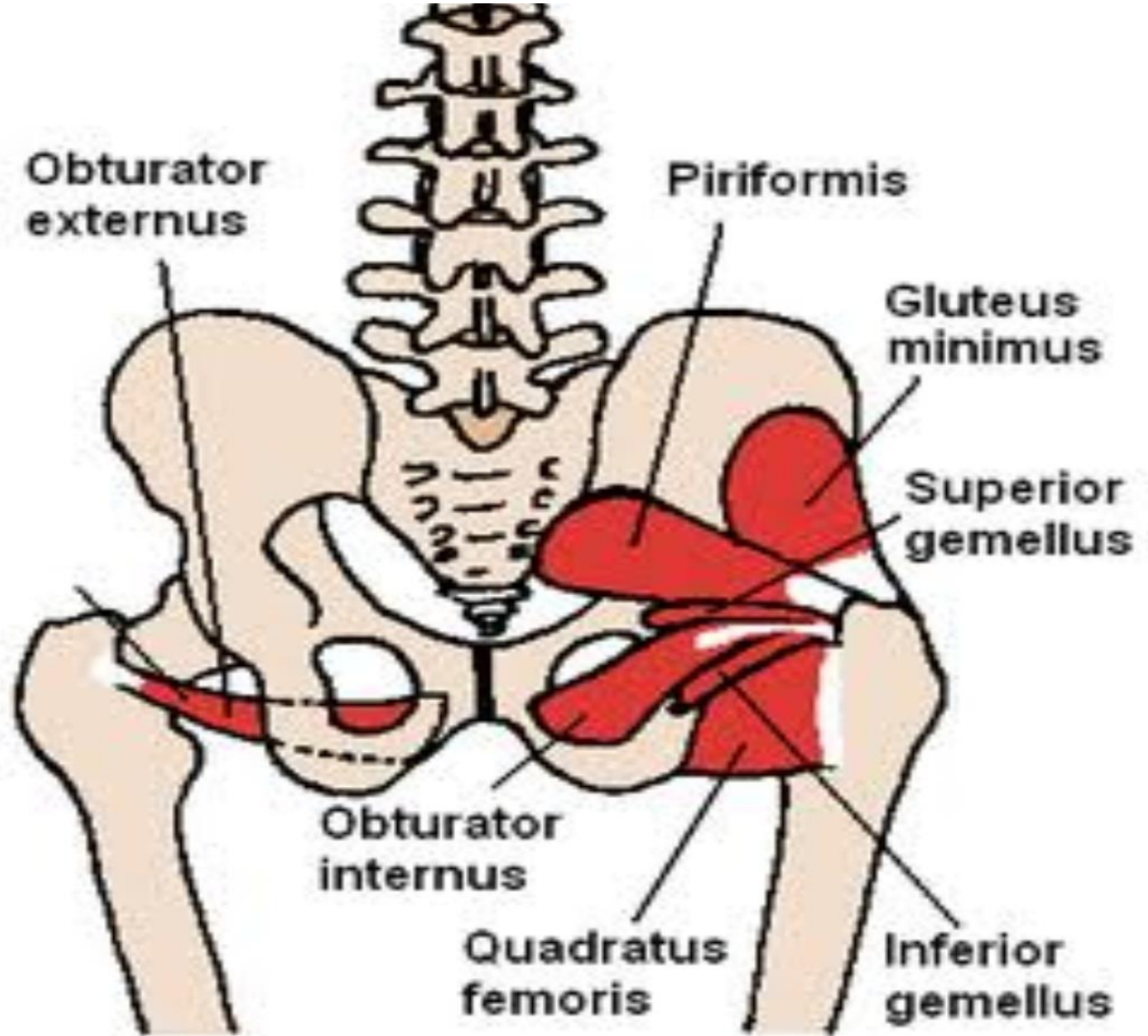


Fig. 1276 Muscles of the thigh and hip; the hip musculature, the pelvis and the lumbar spine have been sectioned in the median plane; medial view (r.).

Uyluk kasları: Uyluk kasları bulundukları bölgelere göre; uyluğun önünde, uyluğun arkasında ve iç yüzünde bulunan kaslar olarak 3 gruba ayrılırlar.

Uyluğun ön yüzündeki kaslar: Burada bulunan kaslar m. sartorius, m. quadriceps femoris ve m. articularis genus'tur.

Bu kaslar n. femoralis tarafından innerve edilir.



Uyluk kasları: Uyluk kasları bulundukları bölgelere göre; uyluğun önünde, uyluğun arkasında ve iç yüzünde bulunan kaslar olarak 3 gruba ayrılırlar.

Uyluğun ön bölgesinde bulunan kaslar;

- M. iliopsoas
- M. sartorius
- M. quadriceps femoris

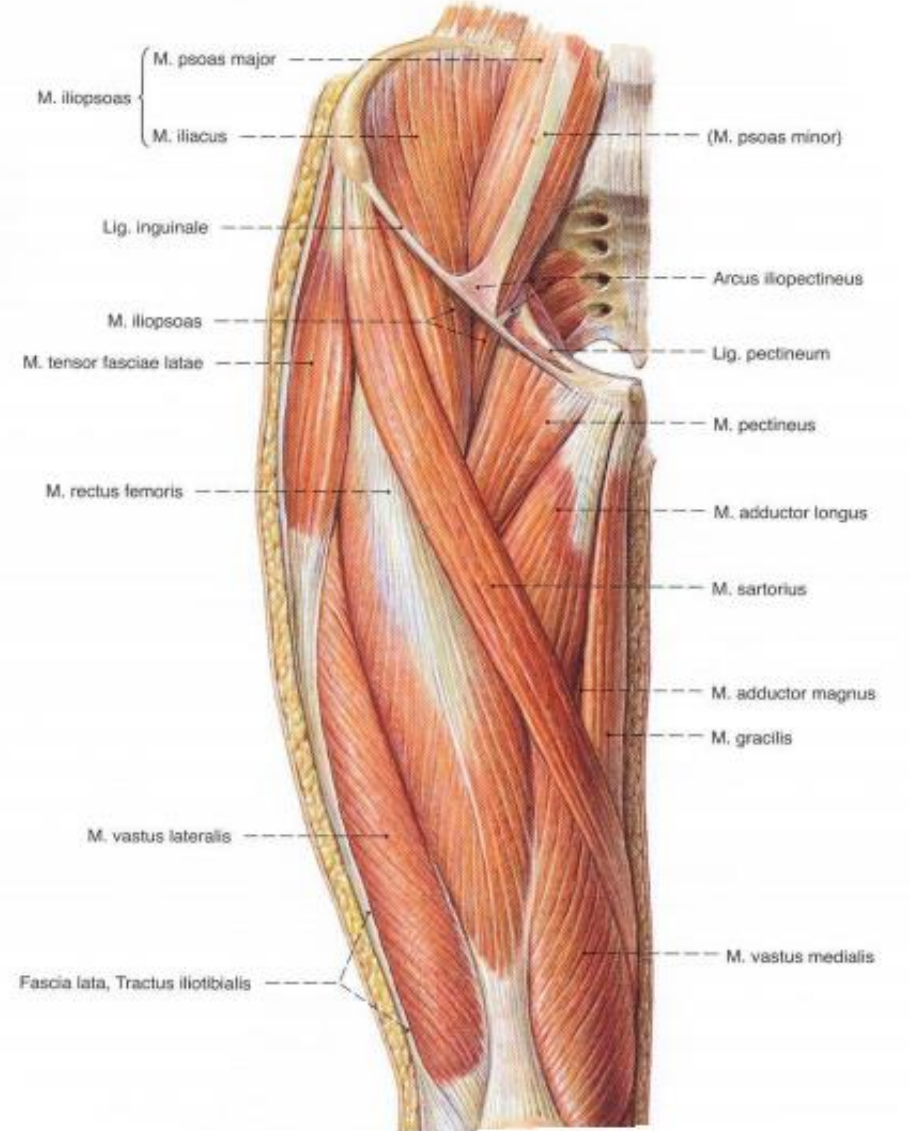
Bu kaslar n. femoralis tarafından innerve edilir.

M. iliopsoas

N. Femoralis , Uyluğa fleksiyon yaptırır.

M. Sartorius

İnsan vücudundaki en uzun kastır.
Kalça ve diz eklemine fleksiyon yaptırır.



M. quadriceps femoris: Futbolcu kası da denilir. Uyluk ön yüzündeki kabarıklığı meydana getirir. Uyluğun ön ve yan taraflarını dolduran geniş ve kalın bir kas olup dört kasın birleşmesinden oluşur. Bu kasların başlama yerleri farklı sonlanma yerleri ise aynıdır.

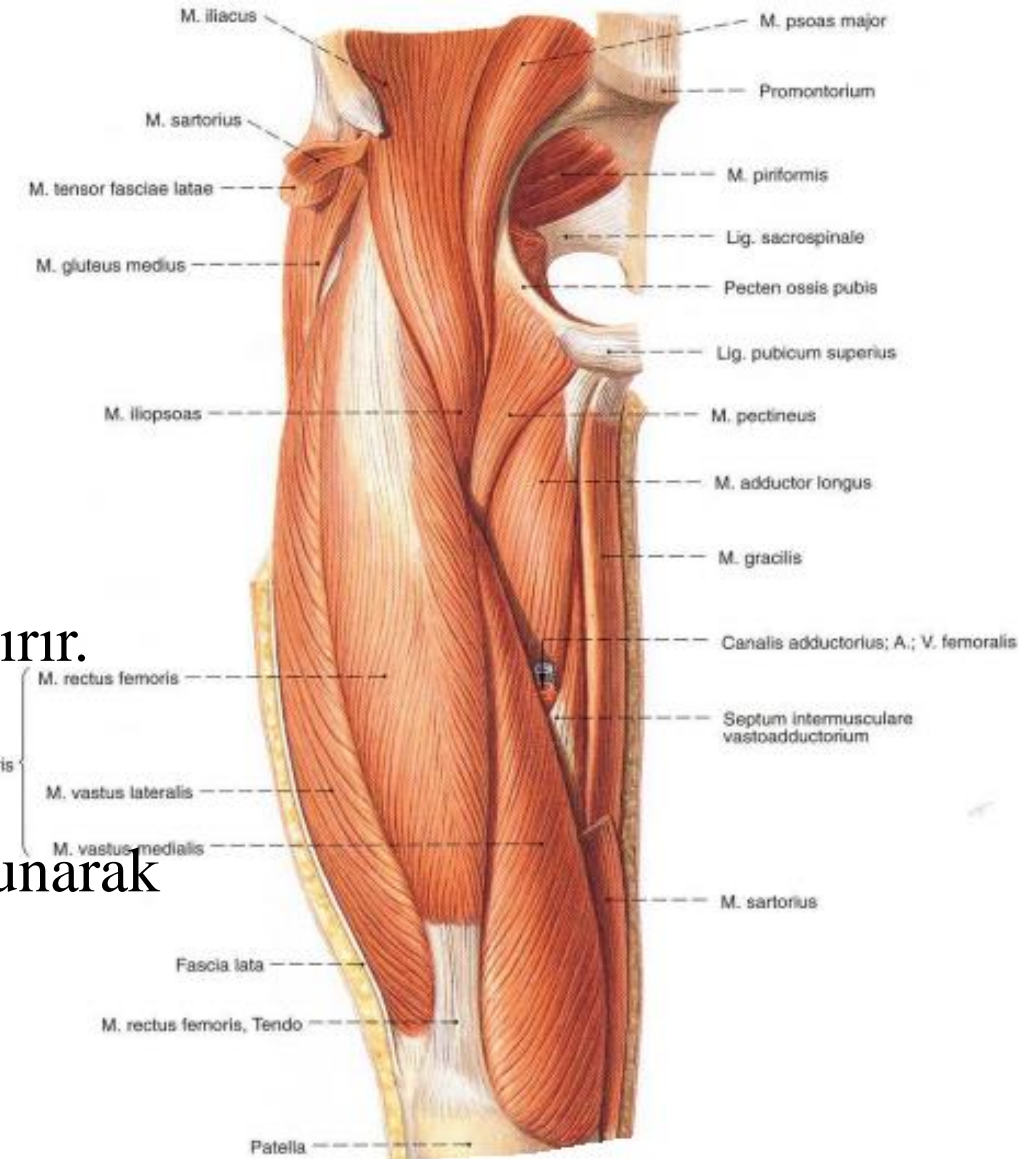
- m. rectus femoris,
- m. vastus medialis,
- m. vastus lateralis,
- m. vastus intermedius.

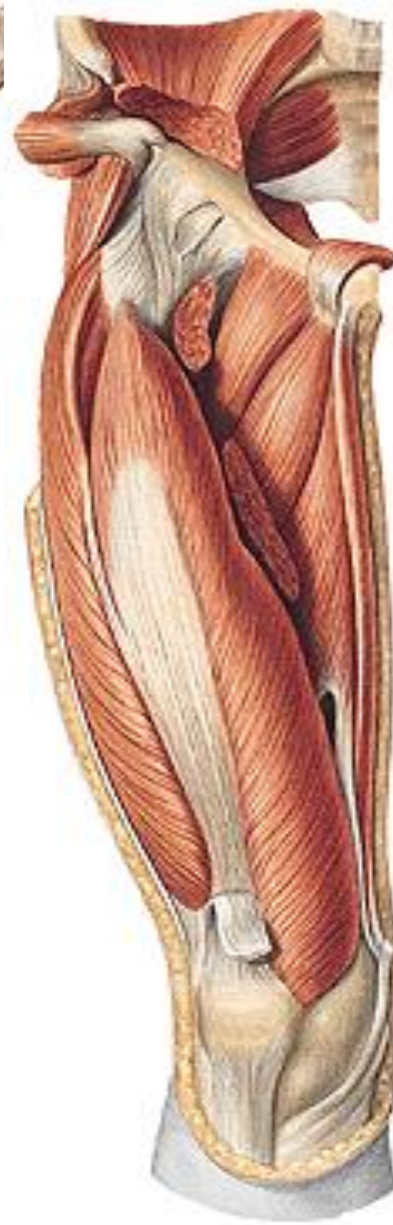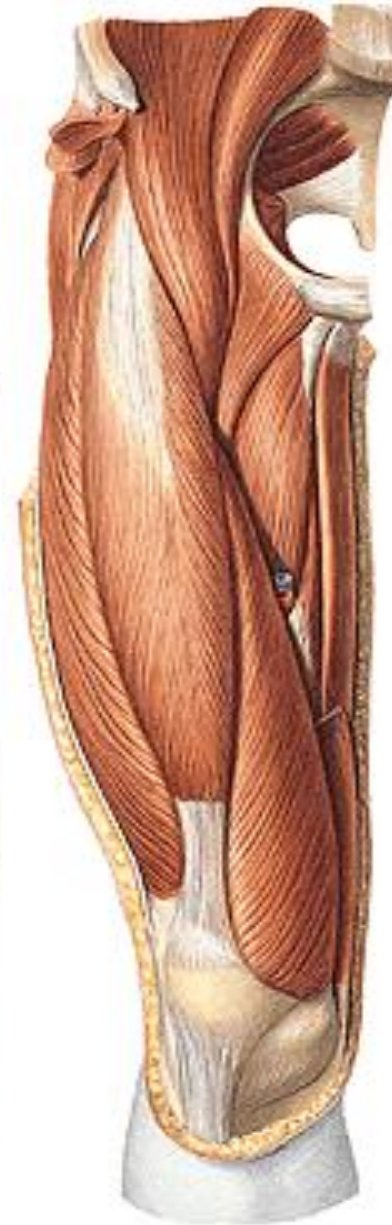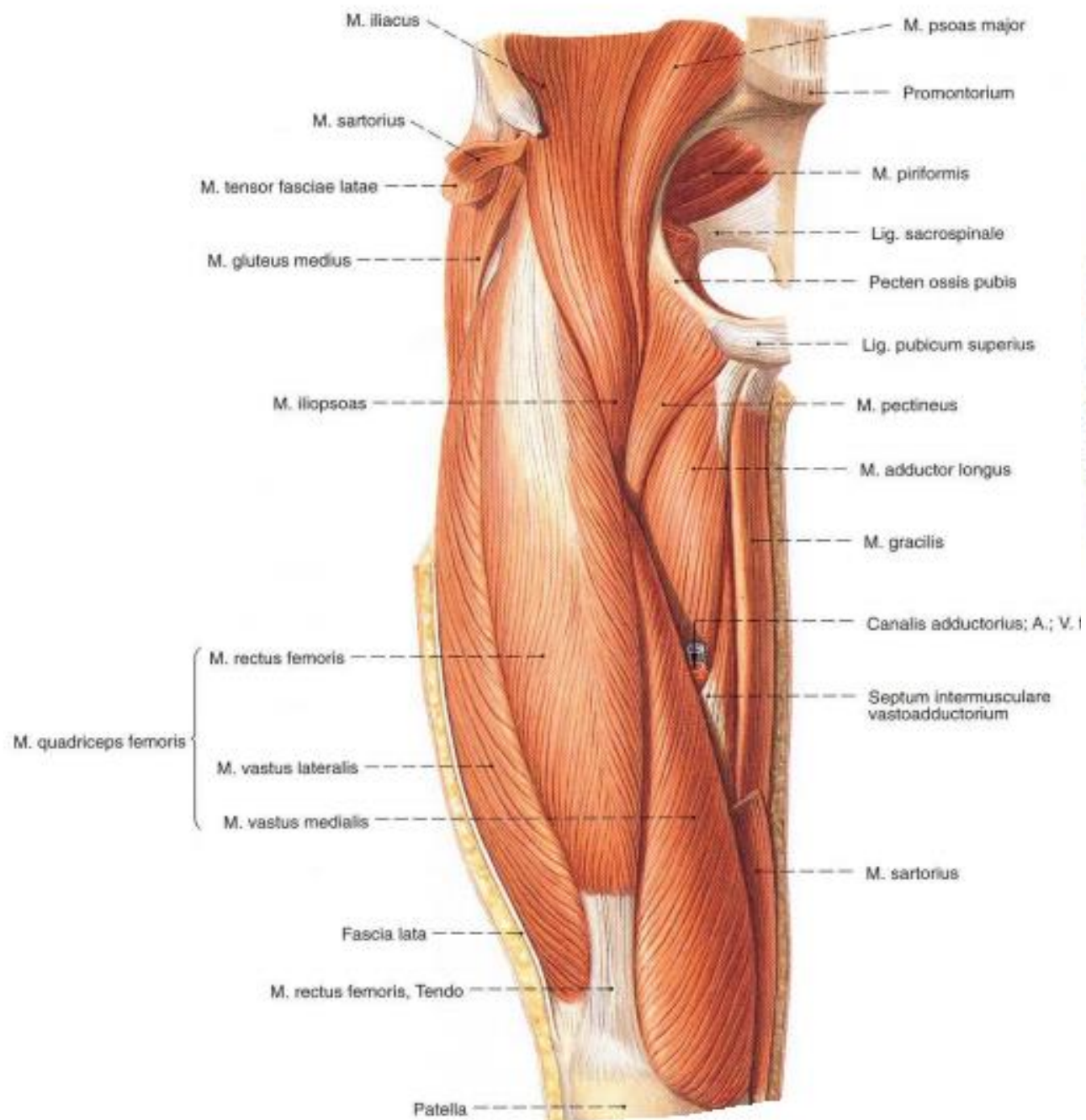
Bacağın en kuvvetli extensor kasıdır.

Siniri: N. femoralis

Bacağa ekstansiyon, rectus parçası uyluğa fleksiyon yaptırır.

M. rectus femoris, os coxae'da spina iliaca anterior inferior'dan başlar. Diğerleri ise femur'un ön yüzüne tutunarak başlarlar.





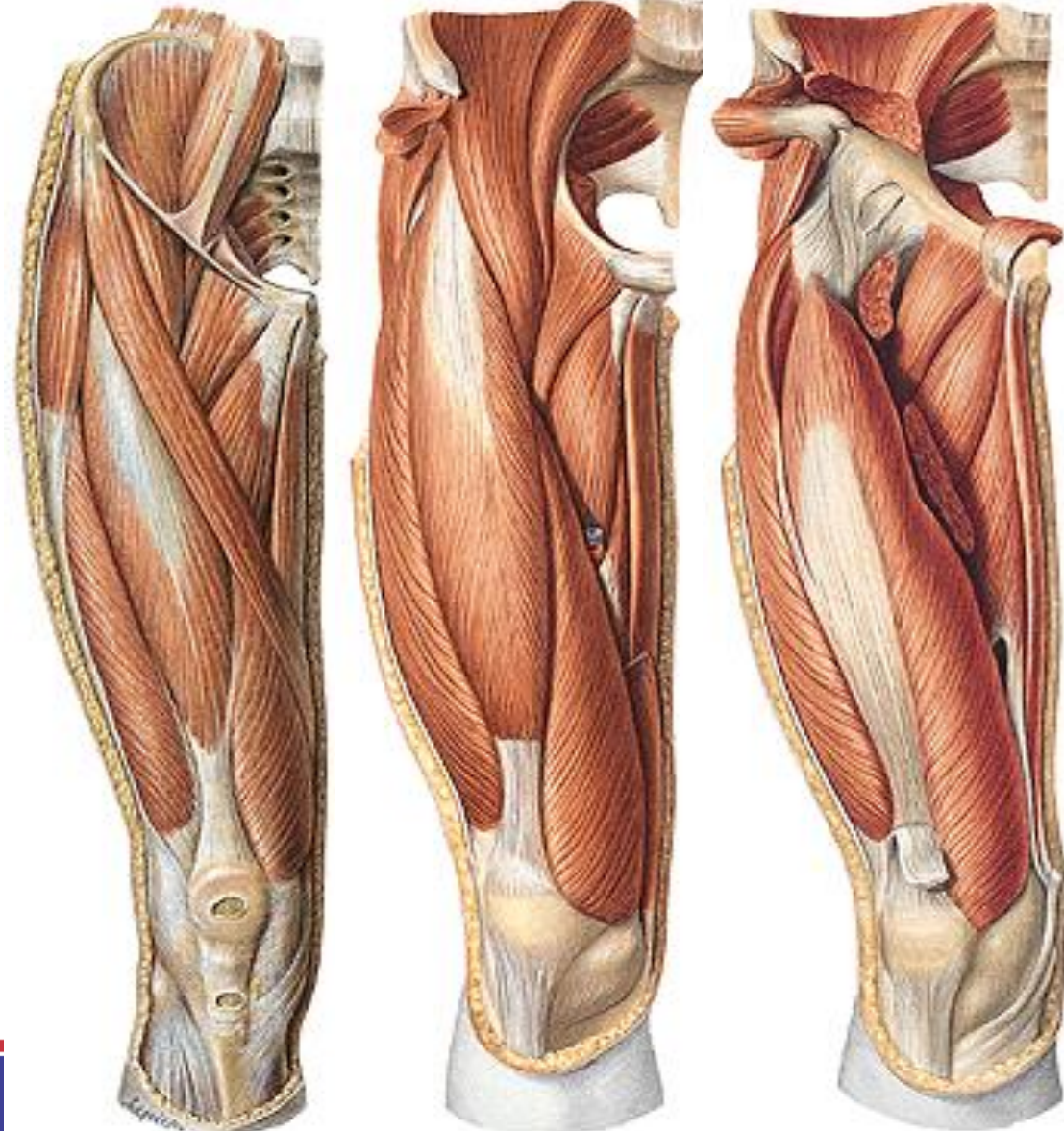
M. quadriceps femoris:.

Tamamının tendonları birleşerek patella'yı içine saran lig. patellae'yı oluşturur.

Bu güçlü ligament tuberositas tibia'ya tutunarak sonlanır.

Bu kaslar kalçaya fleksiyon, dize ekstensiyon yaptırırlar.

M. quadriceps femoris İ.M. enjeksiyon için kullanılabilir.



Uyluk İçyan Kasları

M. Gracilis

M. pectineus

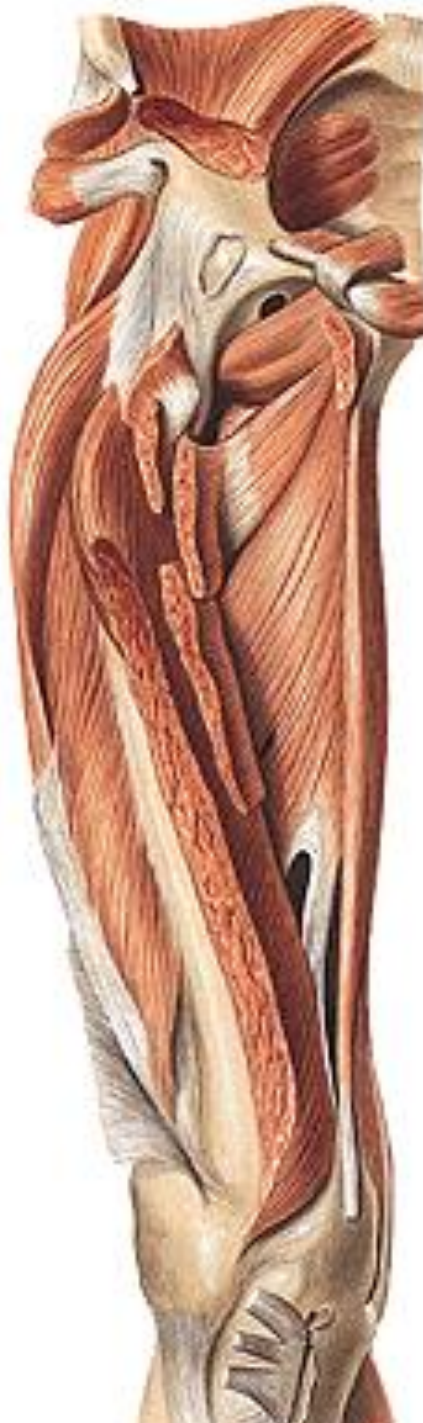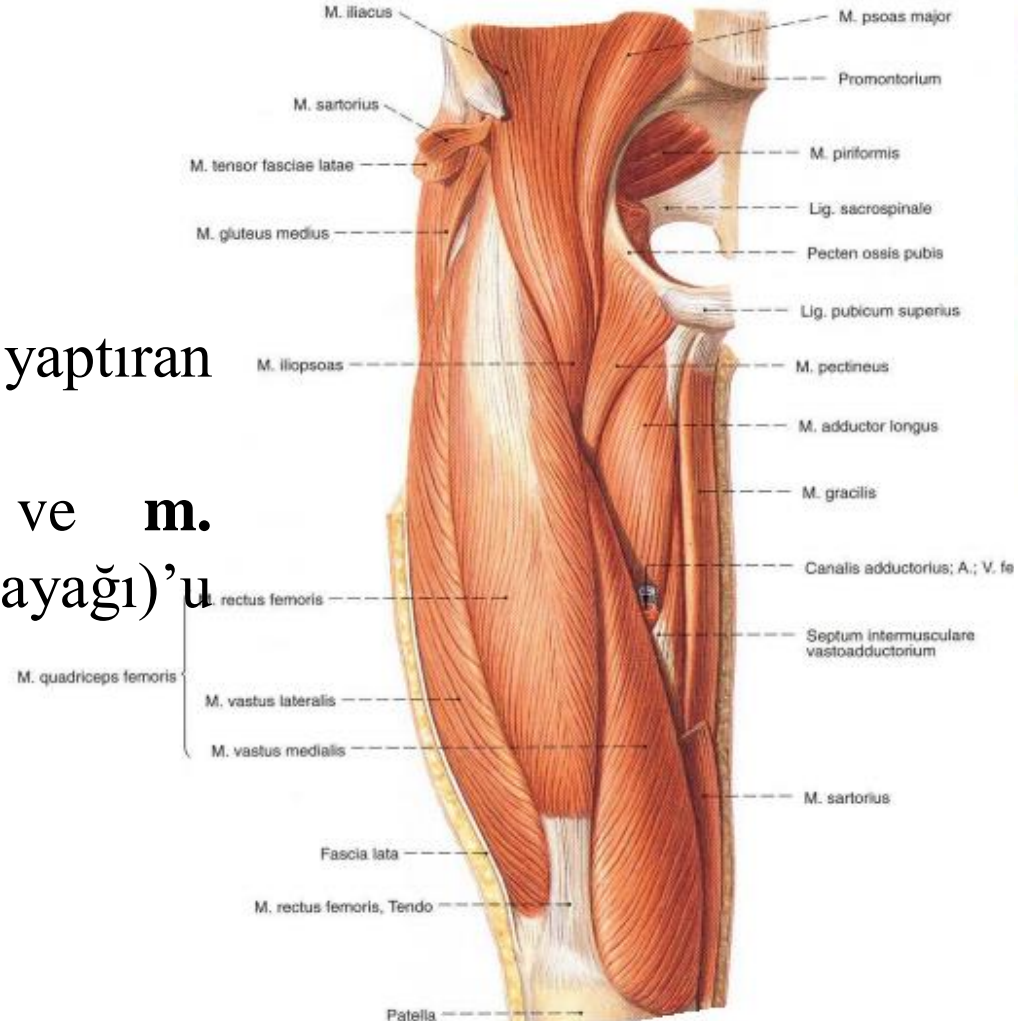
M. adductor magnus

M. adductor longus

M. adductor brevis

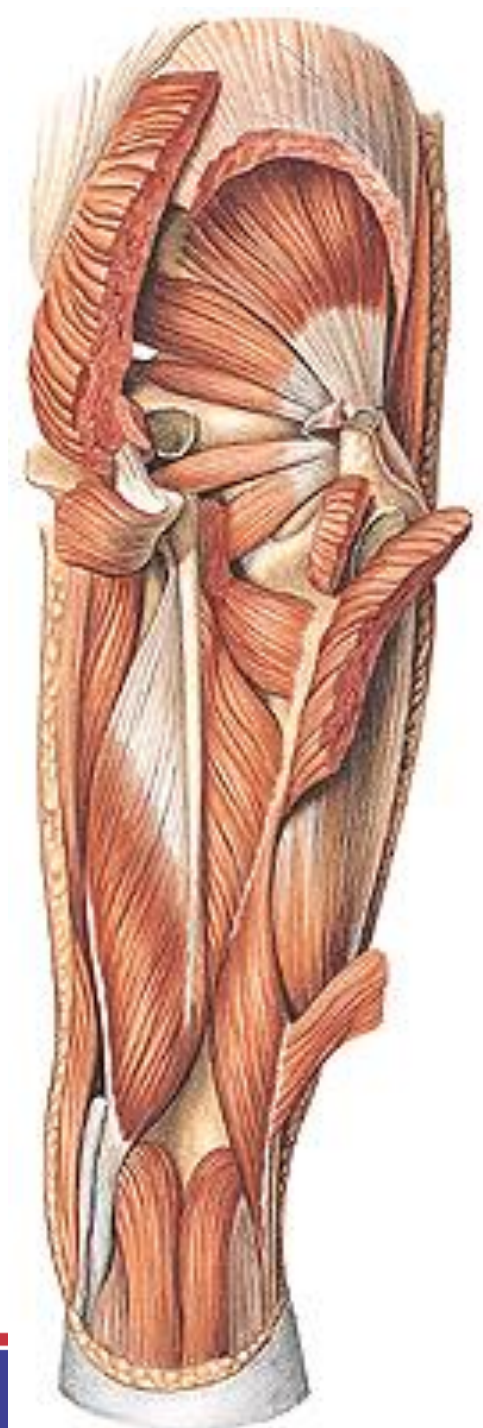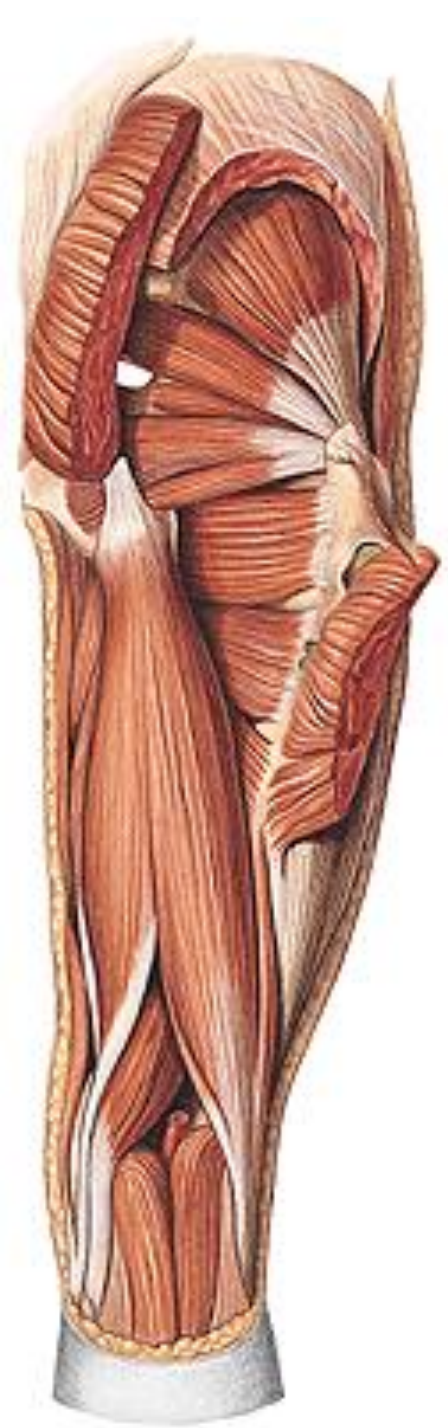Uyluğa en güçlü addüksiyon hareketi yaptıran kastır.

M. gracilis, m. semitendinosus ve m. sartorius birleşerek **pes anserinus**(kas ayağı)'u oluşturur.



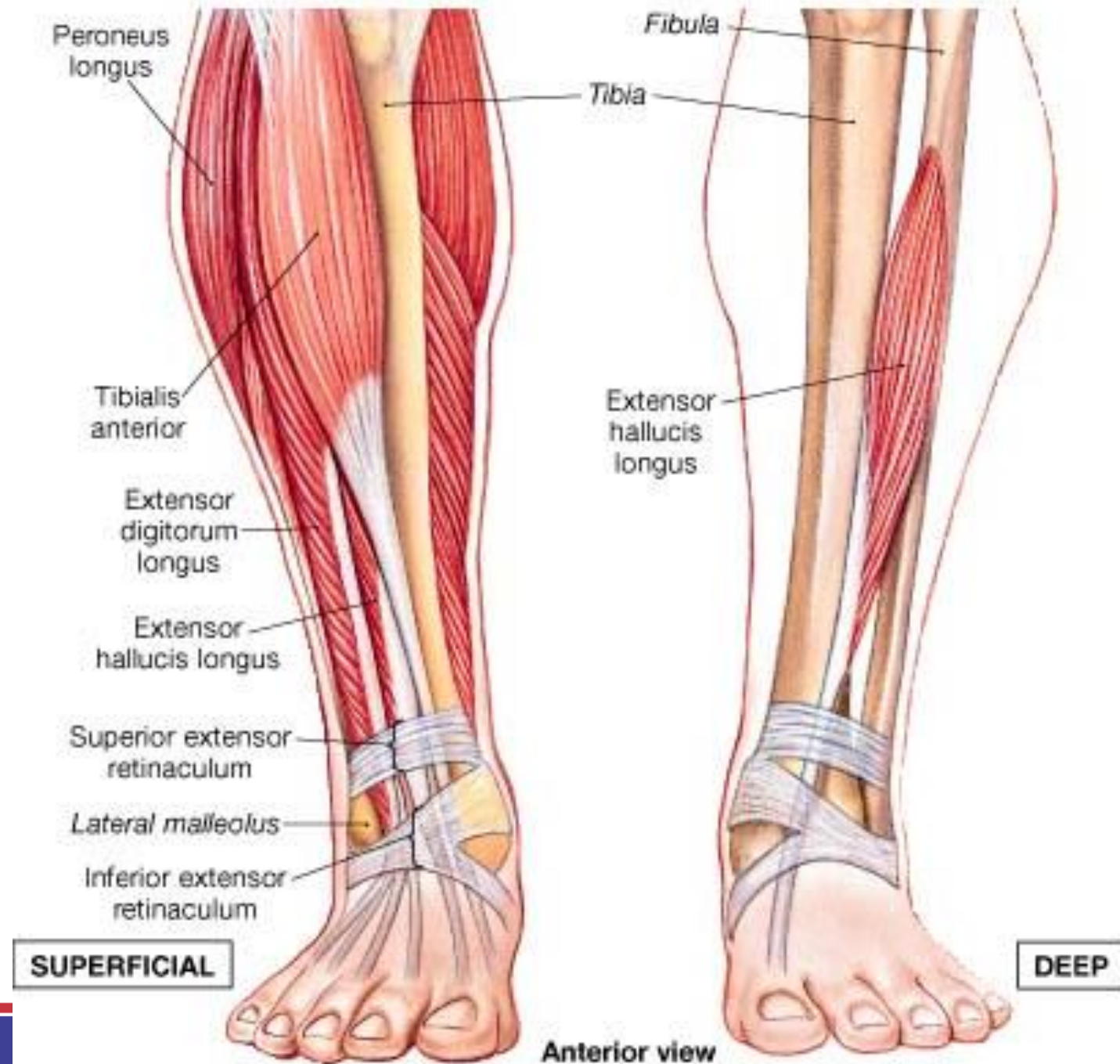Uyluk Arka Yüz Kasları

1. **M. biceps femoris:** Uyluğun iki başlı kasıdır.
2. **M. semitendinosus:** Yarı tendon kas anlamına gelir.
3. **M. semimembranosus:** Yarı zar kas anlamına gelir.



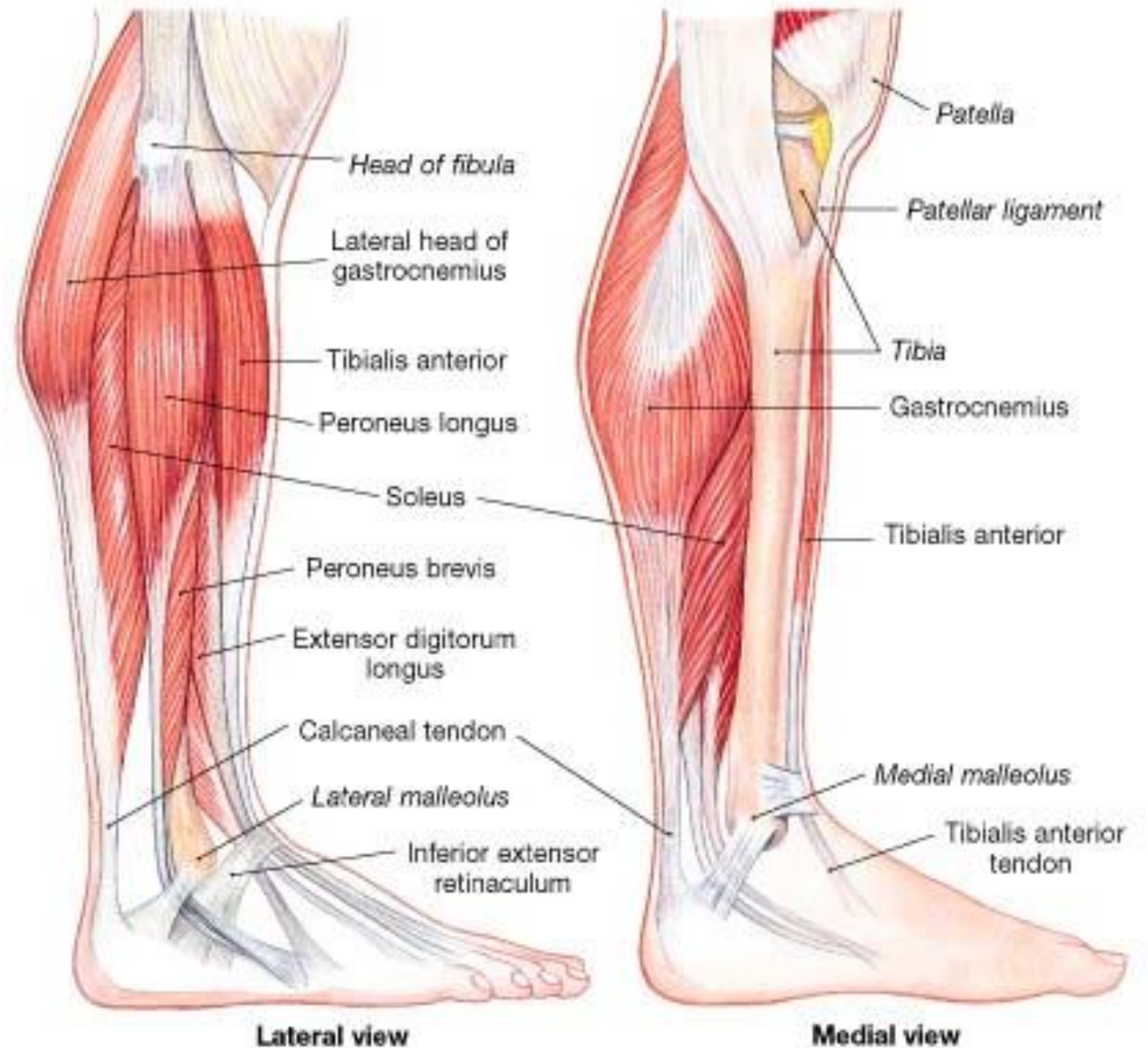
Bacak Ön ve Yan Yüz Kasları

1. M. tibialis anterior
2. M. extensor digitorum longus
3. M. extensor hallucis longus
4. M. fibularis tertius
5. M. fibularis longus
6. M. fibularis brevis



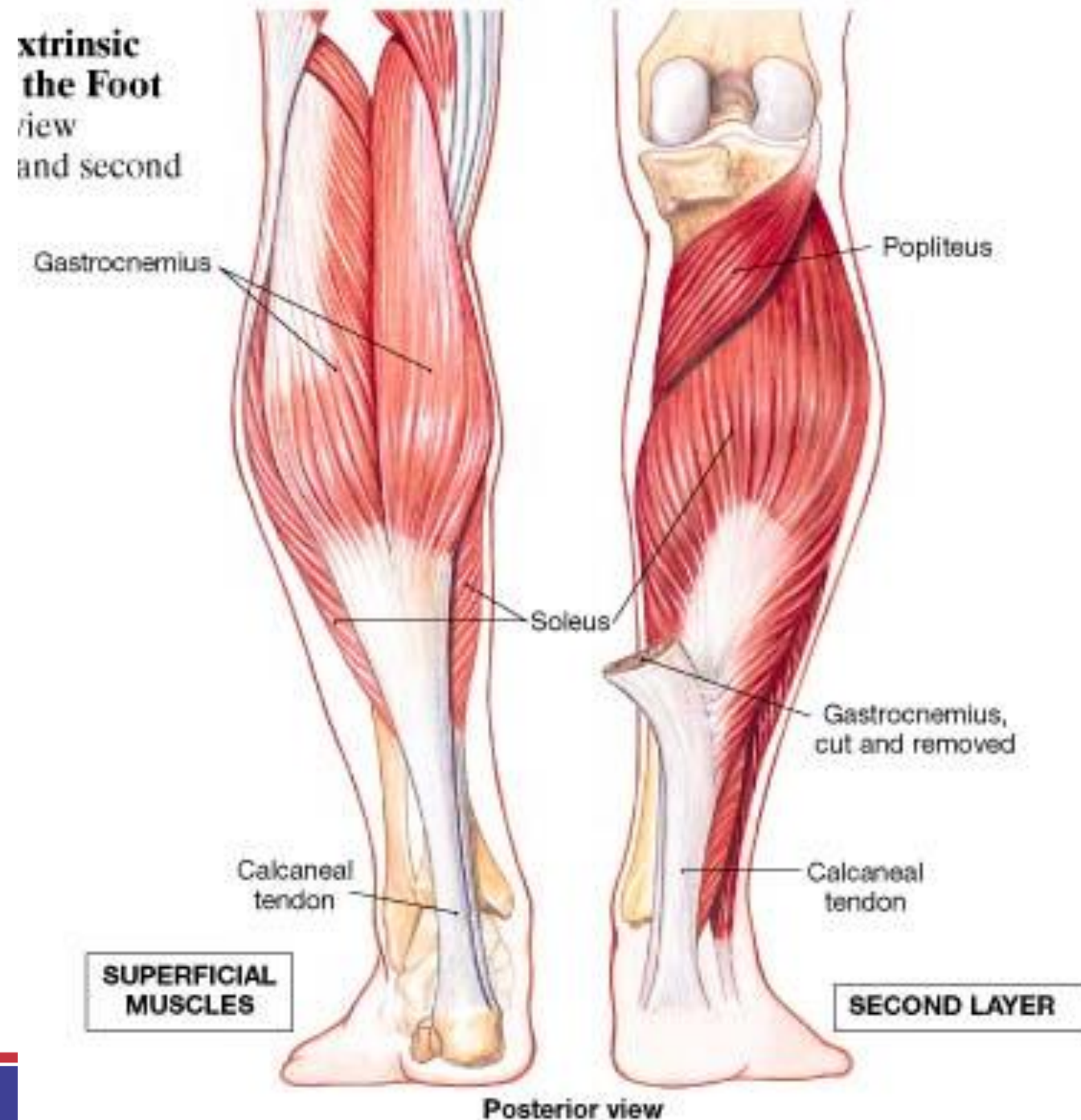
Bacak Ön ve Yan Yüz Kasları

1. M. tibialis anterior
2. M. extensor digitorum longus
3. M. extensor hallucis longus
4. M. fibularis tertius
5. M. fibularis longus
6. M. fibularis brevis



Bacak Arka Yüz Kasları

1. M. gastrocnemius
2. M. soleus
3. M. plantaris
4. M. popliteus

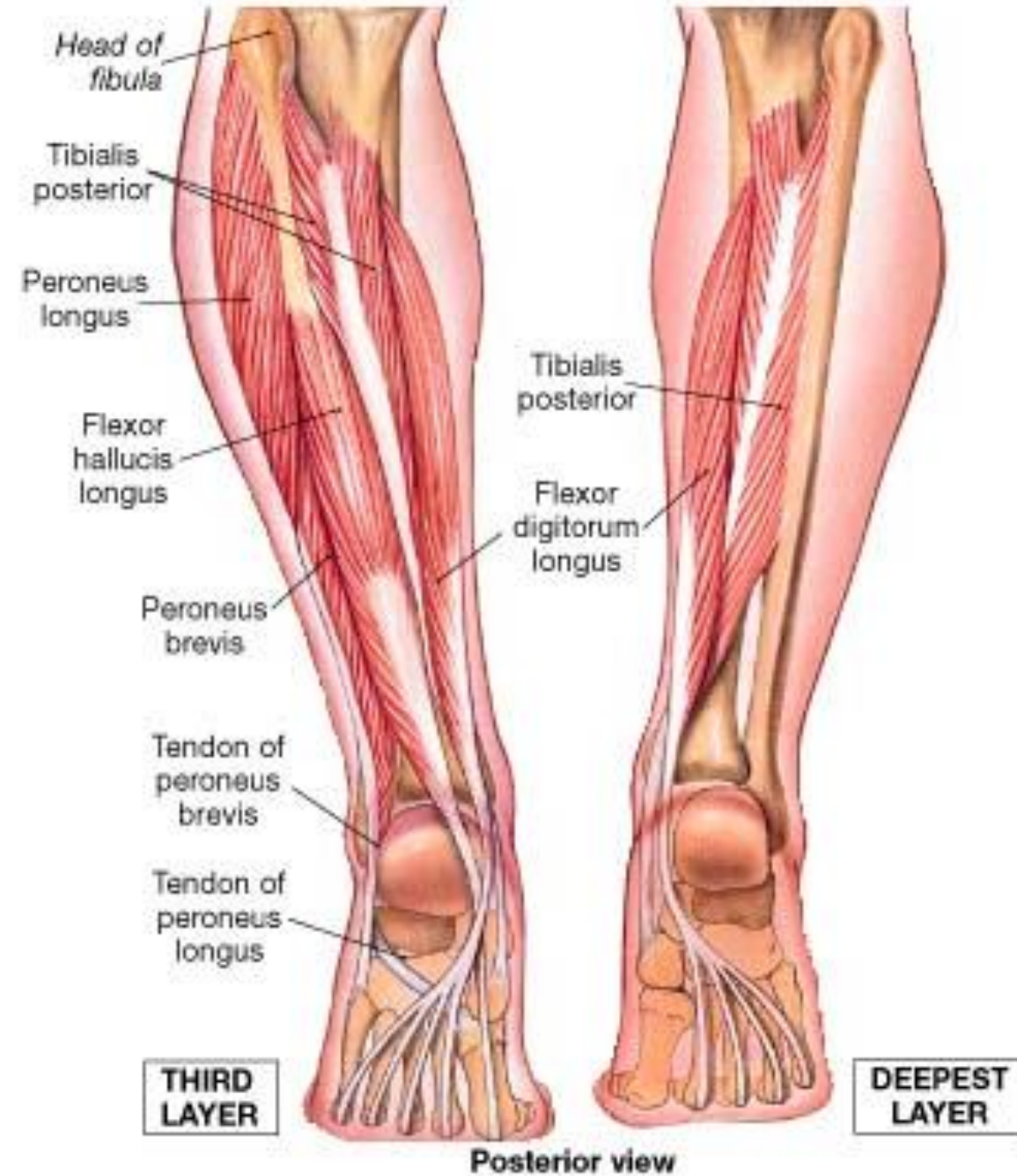


Bacak Arka Yüz Kasları

M. flexor digitorum longus

M. flexor hallucis longus

M. tibialis posterior



TEŞEKKÜR EDERİZ.

